Faculté Mixte de Médecine et de Pharmacie
de Lyon

ANNÉE 1965 - N° 202

A propos d'une série de 100 Adénomes Hypophysaires

Données Cliniques et Résultats Thérapeutiques

THÈSE

présentée à la Faculté Mixte de Médecine
et de Pharmacie de Lyon et soutenue publiquement le 21 décembre 1965
pour obtenir le grade de Docteur en Médecine par

Gérard RIO
Ancien Elève de l'Ecole du Service de Santé Militaire
né le 29 Mars 1939
à CHERBOURG (Manche)

LYON
IMPRIMERIE E. BRUN
36 bis, Rue Rachais

Digitized by the Internet Archive
in 2026

https://archive.org/details/IA41552623_0054

Faculté Mixte de Médecine et de Pharmacie
de Lyon

ANNÉE 1965 - N° 202

A propos d'une série de 100 Adénomes Hypophysaires

Données Cliniques et Résultats Thérapeutiques

THÈSE

présentée à la Faculté Mixte de Médecine
et de Pharmacie de Lyon et soutenue publiquement le 21 décembre 1965
pour obtenir le grade de Docteur en Médecine par

Gérard RIO

Ancien Elève de l'Ecole du Service de Santé Militaire
né le 29 Mars 1939
à CHERBOURG (Manche)

UNIVERSITEITSBIBLIOTHEEK - LEIDEN -

LYON
IMPRIMERIE E. BRUN
36 bis, Rue Rachais

PERSONNEL DE LA FACULTÉ

Doyens Honoraires

M. J. LEPINE, Membre de l'Institut

M. H. HERMANN, Correspondant de l'Institut

Doyen ..... M. J.-F. CIER

Assesseurs ..... MM. M. LEVRAT et L. REVOL

Professeurs Honoraires : MM. PATEL, LEPINE, TRILLAT, MOURIQUAND, GARIN, GATE, MARTIN, GABRIELLE, SANTY, DUCLOS, GUILLEMINET, HERMANN, ROCHET, POLLOSSON.

PROFESSEURS

Clinique urologique	MM. CIBERT
Physique biologique	PONTHUS (dét. à Beyrouth)
Clinique neuro-psychiatrique et d'hygiène mentale	DECHAUME
Chimie organique et toxicologie	CHAMBON
Clinique médicale B	PAUPERT-RAVAULT
Clinique et prophylaxie cardio-vasculaires	FROMENT
Clinique médicale C	CROIZAT
Clinique chirurgicale A ..	MALLET-GUY
Pharmacie galénique	REVOL
Clinique obstétricale	PIGEAUD
Médecine du travail	BOURRET
Clinique médicale A	LEVRAT
Hygiène et action sanitaire et sociale	SOHIER
Botanique et cryptogamie	NETIEN
Clinique chirurgicale C ..	BERTRAND
Chimie analytique pharmaceutique	BADINAND
Pharmacie chimique et pharmacologie	DREVON
Médecine légale et déontologie	ROCHE
Parasitologie et pathologie exotique	COUDERT
Clinique d'oto-rhino-laryngologie et d'audio-phonologie	MOUNIER-KUHN

Clinique ophtalmologique	PAUFIQUE
Clinique de dermatologie, syphiligraphie et allergologie	THIERS
Clinique de pneumo-phtisiologie	BRUN
Clinique chirurgicale orthopédique et traumatologique	CREYSSEL
Clinique carcinologique ..	DARGENT
Anatomie pathologique ..	GUICHARD
Pathologie générale et expérimentale	GIRARD Paul
Anatomie	LATARJET
Pathologie chirurgicale ..	PEYCELON
Clinique médicale D	GIRARD Marcel
Pathologie médicale	VACHON
Physio-pathologie des voies respiratoires	GALY
Radiologie	PAPILLON
Clinique médicale infantile et hygiène du 1er âge	JEUNE
Thérapeutique	GONIN
Bactériologie	MONNET
Physiologie et pathologie obstétricales	BANSSILLON
Physiologie B	CHATONNET
Clinique endocrinologique	GUINET
Clinique de chirurgie orthopédique	TRILLAT
Clinique stomatologique..	FREIDEL
Clinique de chirurgie et d'orthopédie infantiles	MARION Joseph
Matière médicale et législation pharmaceutique	DORCHE
Histologie et embryologie	DUMONT Louis
Chimie	PERROT
Physiologie A	CIER J.F.
Thérapeutique chirurgicale et chirurgie opératoire	PERRIN J.
Clinique de chirurgie cardiaque	MICHAUD Pierre
Clinique gynécologique ..	MATHIEU
Biologie médicale et pharmacodynamie	FAUCON
Clinique des maladies infectieuses	BERTOYE
Biochimie appliquée.....	VINCENT D.
Pharmacodynamie.....	CIER André
Hydrologie thérapeutique, climatologie et écologie sociale	X..
Chimie biologique et médicale	X..
Clinique médicale infantile	X..
Clinique chirurgicale B .	X..

Médecine générale	FRIES
Pédiatrie	GILLY
Médecine générale	ROBERT
Anatomie	BOUCHET
Pédiatrie	BETHENOD
Immunulogie, sérologie, hématologie	GERMAIN
Pneumo-phtisiologie	KALB
Pédiatrie	LARBRE
Chirurgie générale	SOUSTELLE
Médecine générale	VIALA
Bactériologie, parasitologie virologie	VINCENT
Histologie et embryologie	GIROD
Chimie biologique	GRAS
Chimie analytique	MALLEIN
Médecine légale	COLIN
Chimie biologique	BERTRAND
Chirurgie générale	MARET
Bactériologie	VIALLIER-RAYNARD

MAITRES DE CONFERENCES AGREGES STAGIAIRES

Hématologie	MM. FAVRE-GILLY
Hygiène	RIFFAT
Physiologie	FLANDROIS
Pharmacie galénique	ROLLET
Bactériologie	FLEVRETTE

AGREGES EN EXERCICE

Chirurgie générale.....	MM. MARION Pierre
Ophtalmologie	BONAMOUR
Chirurgie générale	De MOURGUES Georges
Médecine générale	DEVIC
Obstétrique	DUMONT Martial
Urologie	DURAND
Chirurgie générale	FRANCILLON
Chirurgie générale	SAUBIER
Neuro-psychiatrie	SCHOTT
Neuro-chirurgie	ALLEGRE
Electro-radiologie	CHASSARD
Orthopédie	FAYSSE
Oto-rhino-laryngologie ..	GAILLARD
Médecine générale	GARDE
Ophtalmologie	HUGONNIER
Médecine générale	MORNEX
Chirurgie générale	MOUNIER-KUHN Alain

PROFESSEURS A TITRE PERSONNEL

Physique nucléaire appliquée à la médecine	MM. BERGER
Neuro-chirurgie	MANSUY
Chimie générale et pharmaceutique	COLLET
Hygiène et climatologie	LACROIX
Clinique chirurgicale propédeutique	LIARAS
Neuro-chirurgie	LECUIRE
Médecine générale	REVOL
Thérapeutique chirurgicale	GOINARD
Pharmacie Chimique et Pharmacologie	CIER André
Médecine générale	PONT Maurice
Pathologie métabolique et rénale	TRAEGER

PROFESSEURS SANS CHAIRE

Parasitologie	MM. ROMAN
Anatomie pathologique	FEROLDI
Physique biologique	MORET
Botanique et cryptogamie	ODDOUX
Chimie analytique	de SOLLIERS
Médecine générale	DESPIERRES
Parasitologie	GARIN
Médecine du travail	TOLOT
Hygiène	THIVOLET

MAITRES DE CONFERENCES AGREGES TITULAIRES

Chimie biologique	MM. CREYSSEL Roger
Electro-Radiologie	PINET
Neuro-psychiatrie	GUYOTAT
Chirurgie générale	DESCOTES
Pathologie expérimentale	JOUVET
Physique biologique	PEYRIN
Anatomie pathologique	TOMMASI
Electro-radiologie	BUFFARD
Médecine générale et thérapeutique	LEJEUNE
Stomatologie	De MOURGUES F.
Maladies infectieuses	NAUSSAC
Chirurgie générale	REBOUILLAT
Pédiatrie	ROMAGNY
Médecine générale	DELAHAYE
Anesthésiologie	DELEUZE
Electro-radiologie diagnostic et thérapeutique	GIRAUD
Anesthésiologie	MICHEL
Pédiatrie et puériculture	FRANÇOIS
Chirurgie générale	MICHOULIER
Dermatologie	COLOMB
Médecine générale	LAMBERT

Médecine générale	NORMAND
Médecine générale	PERRIN André
Stomatologie	DUMAS
Obstétrique	GARMIER
Médecine générale	NOEL
Orthopédie	SCHNEPP
Gynécologie obstétricale...	NOTTER

EXAMINATEURS DE LA THESE :

Président : M. le Professeur WERTHEIMER

Assesseurs : MM. DECHAUME, MANSUY, LECUIRE.

A MES PARENTS

A MA FEMME

A MES ENFANTS

A MES BEAUX-PARENTS

A MES FRERES

A MA BELLE-SŒUR

A MES BEAUX-FRERES

A TOUS MES AMIS

A NOTRE PRESIDENT DE THESE

Monsieur le Professeur WERTHEIMER

Il nous a fait le grand honneur de présider notre jury, il a bien voulu nous autoriser à utiliser ses observations personnelles.

Qu'il veuille bien trouver ici l'expression de notre profonde reconnaissance et de notre respectueuse admiration.

A Monsieur le Docteur LAPRAS

Il nous a inspiré ce travail et nous a soutenu avec bienveillance de sa précieuse collaboration, sans nous ménager son temps, ni sa peine.

Nous l'en remercions ici.

Nous remercions également

Monsieur J.-P. DECHAUME
Interne des Hôpitaux

Sa collaboration de tous les instants nous fut d'un soutien aussi efficace qu'éclairé.

Nous remercions également de leur collaboration

Monsieur le Docteur A. GOUTELLE
et Monsieur le Docteur A. THIERRY
Assistants de Neuro-Chirurgie

Monsieur G. FISCHER
et Monsieur D. MICHEL
Internes des Hôpitaux

A NOS JUGES

A Monsieur le Professeur DECHAUME

Il nous a permis d'accéder aux archives de son service.

Il a bien voulu siéger à ce jury, nous l'en remercions très vivement.

A Monsieur le Professeur MANSUY

Il nous a fait le grand honneur de nous confier ses observations, nous l'en remercions et nous lui exprimons notre profonde gratitude.

A Monsieur le Professeur LECUIRE

Il nous a accueilli avec une grande bienveillance, il nous a guidé de son expérience et de ses conseils.

Qu'il soit assuré de notre reconnaissance et de notre respectueux attachement.

A Monsieur le Médecin Général-Inspecteur BORON

Professeur agrégé du Val-de-Grâce

Directeur de l'E.S.S.M. et de l'H.M.I.D.

A Monsieur le Médecin-Colonel GROSSETETE

Bactériologiste des Hôpitaux

Médecin-chef de l'H.M.I.D.

Sous-directeur de l'E.S.S.M.

A Monsieur le Médecin-Commandant RAMEL

Spécialiste des Hôpitaux de l'Armée

Médecin-chef du Service de Neuro-Psychiatrie

C'est avec une grande patience qu'il a su nous dispensé son enseignement clairvoyant.

Nous lui devons notre attachement à sa spécialité.

Qu'il veuille bien trouver ici l'expression de notre respectueuse admiration et de notre profonde gratitude.

A NOS MAITRES
DES HOPITAUX CIVILS ET MILITAIRES

A Messieurs les Médecins-Commandants

BOURREL de la RONCIERE

DIETLIN

A Monsieur le Médecin-Capitaine BOUVIER

Spécialiste des Hôpitaux des Armées

A Messieurs les Médecins-Capitaines

LACOSTE, MEDARD, MERIC

A TOUS MES CAMARADES DE L'E.S.S.M.

Nous remercions également les cahiers médicaux lyonnais en la personne de leur rédacteur en chef le Docteur DUPORTET qui nous a permis d'enrichir notre iconographie.

INTRODUCTION

Il n'est pas dans nos intentions de réaliser une étude générale des adénomes hypophysaires. Nous nous sommes limités à l'exposition des résultats thérapeutiques et à l'étude des données cliniques en milieu neuro-chirurgical, sans aborder les aspects anatomiques et histo-pathologiques auxquels notre ami J. Cure consacre actuellement sa thèse.

Notre matériel est constitué par les observations d'adénomes hypophysaires traités dans les différents services de neuro-chirurgie Lyonnais au cours des 17 dernières années. (Nous avons volontairement exclu de cette étude les cas rapportés antérieurement à 1947, en particulier dans la thèse de J. Courjon.)

Le Professeur Wertheimer nous a fait le grand honneur de nous confier 10 de ses observations personnelles et nous avons ainsi réuni 100 dossiers possédant tous un minimum de renseignements cliniques. Notre sélection repose sur un critère histologique : nous n'avons conservé que les observations pour lesquelles un examen microscopique a permis de conclure à l'existence d'un adénome hypophysaire qu'il soit chromophobe, acidophile ou mixte, éliminant ainsi les tumeurs hypophysaires malignes.

HISTORIQUE

A la lecture des travaux consacrés aux tumeurs hypophysaires, il est frappant de constater que bien longtemps avant d'acquérir une connaissance rationnelle de la pathologie hypophysaire, l'esprit humain eut l'attention attirée par les manifestations cliniques liées à l'atteinte de cette glande. Cependant les corrélations anatomo-cliniques faisaient défaut et la première étape de nos connaissances reste celle des curiosités.

I. L'étape des curiosités

La morphologie de l'acromégale devait la première frapper l'imagination : c'est ainsi que de nombreuses statuettes de l'art pré-colombien et, plus près de nous, du patrimoine grec, témoignent qu'elle n'échappe point à l'œil de l'artiste. A tel point que sur deux cent soixante-neuf sujets réunis au musée du Louvre, le Docteur Gourevitch remarque dix fois un aspect typiquement acromégale et conclut que « cette affection particulière a inspiré aux coroplastes un type de grotesque comme elle devait engendrer plus tard, le Polichinelle de la Comédie Italienne ». Il est également frappant d'en rapprocher le Guignol de Laurent Mourguet.

Par contre, les descriptions des cliniciens restent isolées et malgré le sérieux de ces observations, sombrent dans l'oubli d'autant plus qu'on prêtait à l'hypophyse bien d'au-

tres responsabilités, puisque Vésale, treize siècles après Galien, en faisait toujours le lieu de sécrétion du mucus nasal.

Au XVIIIe siècle, les vérifications nécropsiques permirent à Bonetus, Petit et Wepfer de décrire anatomiquement des tumeurs hypophysaires, et à Vicq d'Azyr de signaler l'existence possible de calcifications.

Raymond Vieussens, en 1705, publie l'observation du Cardinal de Bondy mort à 72 ans d'une néoformation hypophysaire de la taille d'un œuf de poule. Haen découvre, en 1761, lors de la vérification, une tumeur de la région pituitaire chez une jeune fille qui avait présenté des signes visuels, des vomissements et une aménorrhée.

Avec les travaux de Rayer et Ward, entre 1814 et 1823, apparaît une ébauche de synthèse anatomo-clinique si l'on en croit les déductions de Rayer pour lequel « La tumeur comprime plus ou moins les régions adjacentes et surtout les Nerfs Optiques. Ces compressions provoquent des impressions de lourdeur de la région frontale, de l'apathie, des troubles mnésiques, des troubles visuels enfin. » Malgré la clairvoyance de ces conclusions, ces observations restèrent sans retentissement réel et

II. L'étape anatomo-clinique

débute réellement avec Pierre Marie qui, en 1886, décrit cette « hypertrophie singulière, non congénitale, des extrémités supérieures, inférieures et céphalique. »

A ses observations personnelles, s'ajoutent d'autres cas comme celui de Sancerotte dont la description clinique est toujours d'actualité : « il s'agit d'un homme de 39 ans qui devait se faire faire des chapeaux sur mesure, incapable d'en trouver à sa taille ; ses os avaient doublé ou triplé leur taille originelle ; le maxillaire inférieur, impres-

sionant, reposait presque sur le sternum, donnant l'illusion qu'il navait pas de cou. »

Il semble que Pierre Marie, au début du moins, n'ait pas eu une conception nette de l'étiologie de l'Acromégalie. C'est alors que l'hypertrophie de l'hypophyse fut remarquée, faisant dire à Minkowski qu'elle « n'était pas entièrement sans signification. » Broca, sur le squelette d'une malade de Pierre Marie, note l'élargissement de la selle turcique.

En 1894, Tamburini déclare que l'Acromégalie et le Gigantisme pouvaient être dûs à l'hyperfonctionnement de l'hypophyse.

Benda, en 1900, découvre que le tissu hypophysaire des Acromégales était composé de cellules « éosinophiles ».

Dans le même temps, divers chercheurs tentent des hypophysectomies chez l'animal ; en 1903, Paulesco obtient des survies intéressantes et les résultats de ses recherches détruisent la théorie de l'hyperfonctionnement que soutenait encore un certain nombre d'auteurs.

Dès lors, les observations se multiplient, en particulier, en 1909, celle d'Erdheim qui présente un Acromégale ayant une selle turcique normale et porteur d'un adénome éosinophile développé dans les cellules ethmoïdales.

Ultérieurement, les études de Bailey, Cushing, Davidoff et Dott confirment la responsabilité d'un adénome éosinophile dans l'apparition de l'Acromégalie ou de Gigantisme.

En 1929, Putman, Bénédict et Tell reproduisent un Syndrome Acromégalique chez le chien par injections intrapéritonéales d'extraits de lobe antérieur d'hypophyse.

C'est à cette époque que naquit la notion du « Dyspituitarisme » où Cushing voulut faire entrer une entité ana-

tomo-clinique maintenant démembrée. La possibilité d'aspects déficitaires fut soulignée par Babinski et Frolich.

III. L'époque moderne

Voit le développement des données histologiques et thépeutiques : Beclère souligne le rôle de la Radiothérapie. Le traiteme chirurgical demeure le geste essentiel, illustré par les noms de Cushing, Dandy, Hirsch et en France par ceux de Lecène, Morrax, Leriche et Wertheimer.

L'extension des travaux histophysiologiques, sous l'impulsion d'Aschner, de Camus et Roussy, de Mosinger, de Bailey et Bremer, de Lhermitte, fait entrer le dysfonctionnement dans le cadre du « complexe hypothalamo-hypophysaire » et permettra l'instauration des traitements hormonaux substitutifs.

A ces nouvelles possibilités thérapeutiques s'ajoute la mise au point d'explorations endocrinologiques et des techniques radiologiques plus précises (angiographie, exploration gazeuse) dont l'intérêt respectif est discuté au cours d'études globales : parmi lesquelles il faut citer le rapport de Guiot à la Société de Neurochirurgie de Langue Française en 1958 ; De Kernohan et Sayre, de Nurnberger et Korey, de Younghusband, de Hembach hors de France.

Actuellement, l'intérêt s'oriente vers des perspectives chirurgicales inédites (implantation intrahypophysaire de corps radioactifs) et vers l'étude des suites opératoires, dominées par le problème des récidives.

DONNÉES ANATOMIQUES

Il paraît légitime, aux permières lignes de ce travail de rappeler les caractères principaux de l'Hypophyse normale.

1° *Sur le plan embryologique*, il est classique d'opposer à l'ébauche pharyngée qui s'individualise à partir de la cavité orale et donnera naissance aux pars anterior, intermedia et tuberalis, l'ébauche nerveuse creusée dans la paroi du tube neural, en regard du 3e ventricule et d'où se développera la pars nervosa.

2° *Sur le plan histologique*, un polymorphisme analogue se retrouve dans chacune des « partes » de l'hypophyse — en particulier dans la pars anterior — où des aspects cytologiques multiples peuvent être individualisés. Romeis et Herlant ont proposé de remplacer la terminologie classique par une classification où le rôle physiologique de chaque variété serait mis en lumière. Certaines de nos coupes histopathologiques n'ayant pu, en raison de leur ancienneté, bénéficier des techniques de coloration que réclame une telle classification, nous avons cru préférable de conserver pour l'ensemble de nos observations, la dénomination classique.

3° S'opposant à sa diversité histo-physiologique, l'hypophyse réalise *anatomiquement* une unité remarquable par sa situation et ses rapports.

a) Elle est étroitement incluse dans *la loge hypophysaire* dont les éléments constitutifs, duraux et osseux, n'offrent pas de résistance majeure à l'extension tumorale.

— La Dure-Mère qui forme le toit et la paroi externe de la loge se laisse aisément distendre, surtout vers le haut où la poussée tumorale utilise les points de passage naturels percés dans la tente par la tige pituitaire et les vaisseaux annexes.

— Le plancher de la selle, fait d'os spongieux à sa partie postérieure, est facilement érodé par une tumeur qui fera ainsi hernie à la face postérieure du sinus sphénoïdal, peut même détruire la lame basilaire et faire saillie dans la Fosse Cérébrale Postérieure. L'os compact de la partie antérieure du toit du sinus se déprime lors d'une extension inférieure de la tumeur, bombant la cavité du sinus sphénoïdal parfois jusqu'au contact du toit du naso-pharynx.

— Les clinoïdes antérieures et surtout postérieures s'amincissent jusqu'à disparaître sous l'effet de la pression intra-sellaire qui soufflera les parois de la selle jusqu'à lui donner le classique aspect ballonisé.

b) *Les rapports* que la glande contracte par l'intermédiaire de sa loge rendent compte de certains éléments séméiologiques, mais aussi des difficultés per-opératoires :

— Les rapports immédiats sont certes le fait des *Sinus Caverneux* et des éléments nerveux qui les traversent, mais ils intéressent les *Nerfs Optiques* qui seront comprimés, soulevés, et le *Chiasma* lui-même qui pourra subir des modifications structurales (Gros et Vlahovitch).

— Les *lobes Frontaux* surplombent la région et devront être réclinés ; au cours de l'abord, plus que les *bulbes olfactifs*, les *artères perforantes* tendues des vaisseaux de la base à l'espace perforé antérieur seront le rapport essentiel que la pointe de l'écarteur doit respecter.

— Leur thrombose ou leur étirement exposent à des complications post-opératoires précoces au même titre que

l'atteinte directe des *formations hypothalamiques* qui jouxtent en haut et en arrière la région sellaire.

— Enfin les rapports que contracte la région hypophysaire avec les vaisseaux constituants la partie antérieure du Polygone, justifient l'angiographie carotidienne dans le bilan pré-opératoire.

DONNÉES ÉTIOLOGIQUES

L'étude des données étiologiques fait tout d'abord ressortir :

1° LA FREQUENCE DES ADENOMES HYPOPHYSAIRES

a) Dans le cadre des tumeurs intracrâniennes

Cushing, sur 2.023 tumeurs intracraniennes opérées et histologiquement vérifiées au 1er juillet 1931, compte 17,8 % d'adénomes hypophysaires qui viennent ainsi au 2e rang après les « gliomes », précédant les méningiomes et les neurinomes de l'acoustique.

La thèse de Mlle Roche, basée sur l'étude statistique de 1245 tumeurs opérées au Centre Neuro-Chirurgical de Lyon, fait état d'une nette prédominance des « gliomes » (35,7 %), les tumeurs hypophysaires n'apparaissent qu'au 3e rang (7,5 %) après les méningiomes qui représentent 14,7 % de ces tumeurs. L'analyse de ce travail révèle, qu'il s'agit en fait des tumeurs hypophysaires en général, dont les adénomes ne représentent qu'une part.

b) Dans le cadre des tumeurs de la région sellaire

Il importe donc d'apprécier la part qui revient aux adénomes proprement dits dans le cadre des néoformations de l'hypophyse ou plus largement des tumeurs de la région sellaire.

La statistique de Clovis Vincent, citée dans la thèse de Guillaumat ; compte 74 adénomes hypophysaires sur 250 « lésions » siégeant au voisinage du Chiasma, où entrent 70 arachnoïdites opto-chiasmatiques et 45 Cranio-Pharyngiomes.

La thèse Lyonnaise de Jacques Pouchet, en 1939, fait état, sur 45 tumeurs de la région sellaire vérifiées, de 13 Cranio-Pharyngiomes et seulement 9 Adénomes Hypophysaires.

c) Fréquence relative des variétés histologiques dans les adénomes

Sur les 100 adénomes vérifiés que nous présentons, nous distinguons, selon la dénomination classique :

- 85 adénomes de type chromophobe,
  dont 11 présentaient des anomalies histologiques, insuffisantes cependant pour les faire classer dans le cadre des épithéliomas.
- 5 adénomes éosinophiles.
- 2 adénomes basophiles.
- 8 adénomes « mixtes ».

Nos constatations concordent avec les chiffres rapportés par d'autres auteurs qui soulignent tous la forte prédominance des adénomes chromophobes. C'est ainsi que :

— Roussy et Oberling comptent 70 % d'adénomes chromophobes contre 7 % d'adénomes éosinophiles.

— Kernohan et Sayre : 555 adénomes chromophobes et 30 éosinophiles.

— Guiot : 31 chromophobes et 1 éosinophile.

— Paillas et collaborateurs trouvent enfin 80 % d'adénomes chromophobes.

De même, nous n'avons pas rencontré les variétés anatomiques considérées comme exceptionnelles, que sont les adénomes abcédés.

2° FREQUENCE SELON LE SEXE

Il ressort de notre statistique une légère prédominance du sexe masculin, puisque nous dénombrons 52 hommes pour 48 femmes.

Ces chiffres rendent compte des faits cités dans la littérature qui font état de pourcentages peu différents : 60 % d'hommes pour Nurnberger, 13 hommes et 8 femmes pour Decourt et Michard, 61 % d'hommes pour Guillaume et Caron ; alors que les deux sexes se partagent également la statistique de Younghusband et que Paillas compte 64 % de femmes et fait d'ailleurs remarquer que ces séries sont trop réduites pour pouvoir conclure.

3° FREQUENCE SELON L'AGE

L'âge de nos malades s'étage entre 9 et 67 ans, la majorité d'entre eux ayant de 40 à 55 ans, l'âge moyen étant très précisément de 41 ans et 4 mois ; 5 de nos malades ont moins de 20 ans, 1 seul appartient à la première décade de la vie, confirmant ainsi la rareté de l'adénome chez le jeune enfant comme l'ont souligné David, Weil et Pradat.

Des données analogues sont retrouvées dans les autres séries, l'âge moyen étant pour Paillas de 42 ans 1/2, pour Henderson de 40 ans. La fréquence maximum se situerait également pour Decourt et collaborateurs entre 45 et 55 ans, entre 40 et 50 ans pour Guillaume et Caron.

Dans tous ces travaux, il s'agit en fait de l'âge du malade lors de l'hospitalisation.

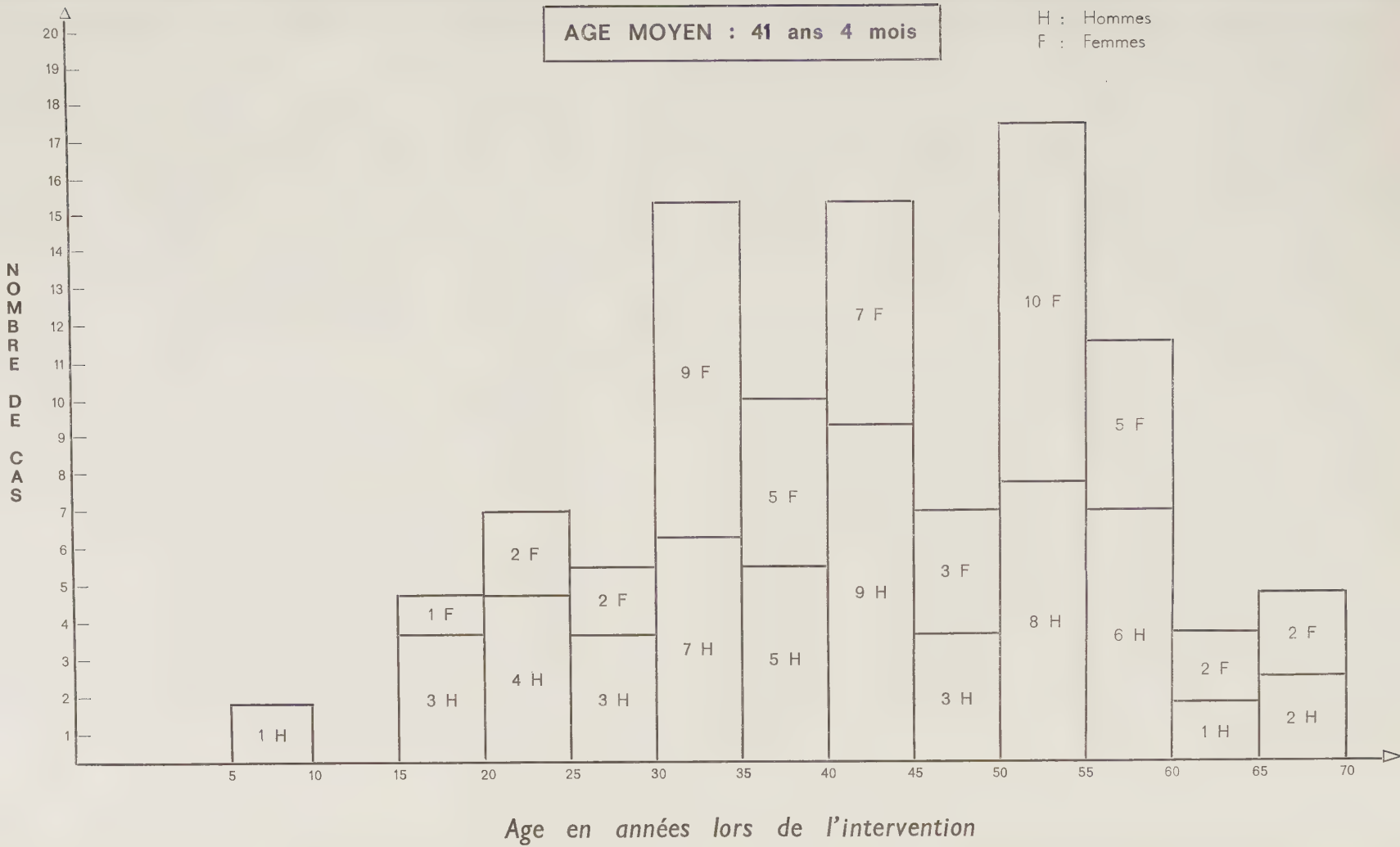
AGE MOYEN : 41 ans 4 mois
H : Hommes
F : Femmes
NOMBRE DE CAS
1 H
1 F
3 H
2 F
4 H
2 F
3 H
9 F
7 H
5 F
5 H
7 F
9 H
3 F
3 H
10 F
8 H
5 F
6 H
2 F
1 H
2 F
2 H
Age en années lors de l'intervention

FACTEURS ÉTIOPATHOGÉNIQUES

Depuis l'expérience de Putman, Bénédict et Tell, de nombreux chercheurs se sont penchés sur le problème de l'histogénèse des adénomes hypophysaires.

Michard, dans le rapport de Guiot, insiste sur « la nécessité de pratiquer des enquêtes aussi précises que possible, car c'est avec une certaine fréquence que chez ces malades on retrouve la notion de déficits périphériques précis : castration précoce, thyroïdectomie. »

1° LE SECTEUR GONADIQUE

Dans nos dossiers, l'intervention (hystérectomie + castration) pour fibrome avait été notée pour 3 femmes : Mme Bu..., opérée 8 ans auparavant ; Mlle Ch..., il y a 15 ans et Mlle Ve..., dont l'Acromégalie évolue depuis 4 ans, opérée 9 ans avant

D'autres faits se rapprochant des précédents sont encore notés dans la littérature ; c'est ainsi que Cushing, en 1912, suspectait déjà le rôle des épisodes de la vie génitale chez la femme dans la tumoro-génèse. Cette responsabilité des hormones gonadotropes fut prouvée par Selye, Gardner et J. Loeper qui ont provoqué expérimentalement des adénomes chromophobes par l'administration d'œstrogènes synthétiques ou naturels. Il est indubitable que certaines de nos malades ayant subi un traitement symptomatique pour aménorrhée ont vu leurs signes s'aggraver. Ainsi Mlle

Du... est traitée aux œstrogènes et se plaint bientôt de « brouillards visuels », il en est de même pour Mme Bo...

Nous voudrions en rapprocher l'observation de Mme Pe... qui présente au 7e mois d'une grossesse, par ailleurs normale, un « voile » devant les yeux, une diplopie et une baisse très rapide de l'Acuité Visuelle qui, quatre mois plus tard, est de 1/10e à Gauche, de 8/10e à Droite, le Goldman objective une Hémianopsie Bitemporale. L'interrogatoire ne peut mettre en évidence de symptomatologie antérieure à cette brutale atteinte de la vision. Sans pouvoir affirmer que la grossesse ait créé de toute pièce cet adénome, nous pouvons au moins retenir son rôle aggravant.

2° LE SECTEUR SURRENALIEN

Le rôle de la surrénalectomie bilatérale dans le déclenchement des adénomes basophiles de l'hypophyse est actuellement admis par un grand nombre d'auteurs. Le seul Syndrome de Cushing que nous présentons est dailleurs apparu, chez une femme, deux ans après une surrénalectomie bilatérale pour maladie de Cushing « périphérique » ; c'est en la surveillant après cette intervention que l'on a vu apparaître une grosse selle turcique.

SEMEIOLOGIE CLINIQUE

I SIGNES DE DÉBUT

Sous ce terme, il nous paraît nécessaire de rechercher et d'opposer deux données qui ne sont pas toujours concordantes : le début réel de la maladie et son début apparent.

Le début apparent est lié au premier symptôme qui pousse le malade à consulter et permet ainsi la mise en évidence de la lésion.

Il ne correspond pas, le plus souvent, au début réel de la maladie qu'un interrogatoire orienté permettra de fixer, en précisant les manifestations initiales souvent méconnues ou mal interprétées jusqu'alors. A des titres divers ces deux tableaux présentent un égal intérêt.

I. LE DEBUT REEL

L'étude du début réel de la maladie montre la précocité des manifestations endocriniennes puisque l'interrogatoire les retrouve comme signe initial dans 45 cas.

Il s'agissait :

— 12 fois d'une Acromégalie.

— 20 fois d'une aménorrhée.

— 4 fois d'une impuissance.

— 3 fois d'une asthénie.

— 3 fois d'un diabète insipide.

— 1 fois d'un absence de puberté.

— 1 fois d'une obésité.

— 1 fois d'un Syndrome de Chiari-Frommel.

Dans les autres cas, il s'agissait de manifestations visuelles (47 %), de céphalées (6 %), une fois d'une crise comitiale. Le dernier cas ayant été découvert fortuitement avant toute symptomatologie.

II. LE DEBUT APPARENT

1° Le symptôme révélateur est, malheureusement le plus souvent, *d'ordre ophtalmologique* (70 %) et

a) *la baisse de l'Acuité Visuelle* en représente l'aspect essentiel puisque c'est la raison qui a poussé 65 % de nos malades à consulter leur médecin.

b) dans 5 cas seulement les sujets ont été assez observateurs pour s'apercevoir, dans des circonstances professionnelles ou journalières bien précises, de *perturbations du Champ Visuel :* une de nos malades, institutrice ne percevait pas dans les devoirs de ses élèves l'extrémité des lignes ; des incidents de la circulation itératifs éveillant l'attention d'un autre de nos sujets.

2° 19 fois l'affection fut mise en évidence à l'occasion de *tableaux Neuro-Psychiatriques* plus ou moins bruyants :

— 1 fois ce sont des céphalées tenaces qui inquiètent le patient.

— 2 fois, par contre, des troubles psychiques donnèrent l'éveil à l'entourage (manifestation confusionelle dans un cas, Syndrome Frontal dans l'autre) ;

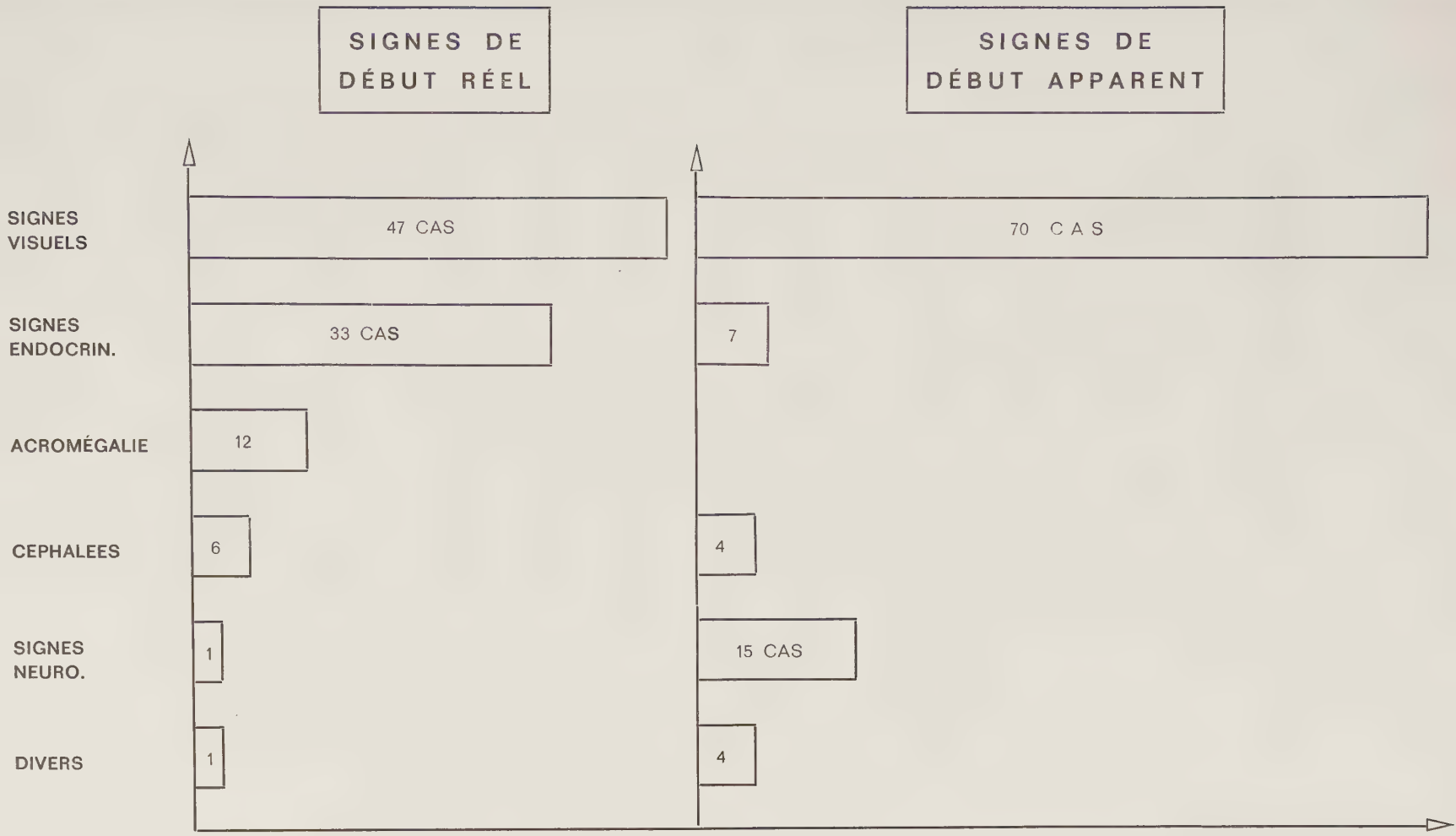
SIGNES DE DÉBUT RÉEL
SIGNES DE DÉBUT APPARENT
SIGNES VISUELS
47 CAS
70 CAS
SIGNES ENDOCRIN.
33 CAS
7
ACROMÉGALIE
12
CEPHALEES
6
4
SIGNES NEURO.
1
15 CAS
DIVERS
1
4

— 13 fois des perturbations neurologiques ouvrirent apparemment la scène clinique :

il s'agissait d'un Syndrome d'Hypertension intracranienne : 4 fois.

d'une paralysie oculo-motrice : 3 fois.

d'une névralgie ophtalmique : 1 fois.

de manifestations comitiales : 2 fois.

de déficit hémiplégique : 2 fois.

d'un coma : 1 fois, dans l'étiologie duquel les perturbations endocriniennes n'étaient sans doute pas étrangères (coma avec Cheynes-Stokes et Babinski bilatéral).

3° Chez 7 % de nos malades un *dysfonctionnement endocrinien* fit découvrir l'atteinte hypophysaire.

Il s'agissait surtout de femmes, 4 consultèrent pour une aménorrhée au long cours.

Deux hommes s'émurent l'un devant une baisse de l'appétit génésique et l'autre devant une obésité.

Dans un cas enfin une achromie fit pratiquer des examens complémentaires.

4° Pour le reste de nos malades, l'adénome fut mis en évidence à l'occasion de *bilans systématiques* :

— l'un pour un traumatisme crânien (N° 7),

— un second lors d'une « visite d'embauche » (N° 82),

— la troisième surveillée après surrénalectomie bilatérale (N° 3).

On ne saurait s'étonner du décalage entre le début réel et le moment de la découverte de la maladie si l'on considère la négligence des patients vis-à-vis de perturbations

morphologiques, même majeures, mais dépourvues de caractère invalidant. Nous n'en voulons pour preuve que le cas d'un de nos malades (N° 100) qui laissa évoluer une Acromégalie pendant plus de 11 ans et ne vint consulter qu'à l'occasion d'arthralgies.

III. DELAI ENTRE LE DEBUT REEL ET LE DIAGNOSTIC

demeure le plus souvent assez long puisque :

— pour 27 malades seulement il est inférieur à 1 an.
— pour 19 malades entre 1 et 2 ans.
— pour 16 2 et 3 ans.
— pour 10 3 et 4 ans.
— pour 5 4 et 5 ans.
— pour 9 5 et 10 ans.
— pour 14 il est supérieur à 10 ans.

La nature du premier symptôme n'est d'ailleurs pas sans incidence sur la longueur de ce délai ; c'est ainsi que sur 47 malades dont le premier symptôme initial fut une manifestation ophtalmologique, 60 % furent opérés dans l'année qui suivit, 23 % entre 1 et 2 ans, 10 % entre 2 et 3 ans, 7 % attendirent 3 ans.

A l'inverse, les malades porteurs d'un syndrome endocrinien initial présentaient une évolution plus longue : 6 ans 1/2 en moyenne pour nos acromégales, 8 ans environ pour les aménorrhées — pour ne parler que des signes endocriniens les plus fréquemment rencontrés ; encore faut-il préciser que chez 23 sur ces 45 malades à séméiologie initiale endocrinienne, le diagnostic ne fut établi qu'après l'apparition de signes ophtalmologiques.

Les perturbations de la sphère neuro-psychique inquiètent suffisamment le malade, puisque tous ceux qui présentèrent de tels signes furent opérés dans l'année, mais la séméiologie neurologique marque un stade évolutif déjà fort avancé, soit du point de vue chronologique, soit quant au volume de la néoformation.

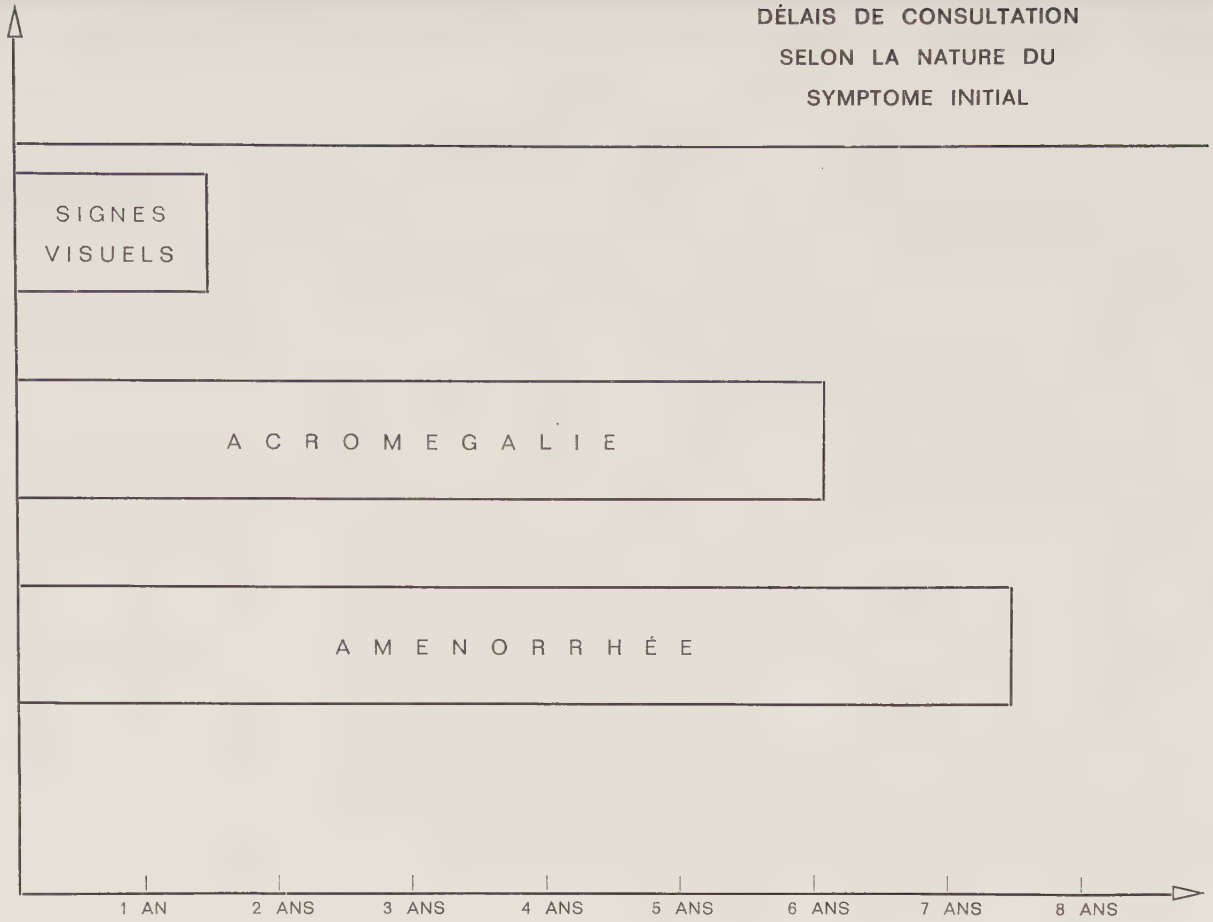

Le délai de consultation a été établi en calculant la durée d'évolution moyenne pour chaque signe.

II SEMEIOLOGIE OPHTALMOLOGIQUE

La fréquence des manifestations ophtalmologiques dans la séméiologie de début se retrouve lors de la période d'état où ces perturbations sont un élément essentiel du diagnostic.

Tous les auteurs s'accordent pour souligner la fréquence des altérations visuelles, c'est ainsi que Bakay la retrouve dans 90 % des cas, que Wise la note 75 fois sur 77 adénomes chromophobes, que Nurnberger la signale dans 101 de ses 117 observations.

Dans notre série, 96 % de nos malades ont présenté à un moment ou à un autre de leur évolution des perturbations ohptalmologiques et 4 seulement n'ont eu aucune manifestation dans la sphère visuelle, il faut d'ailleurs signaler que pour ces 4 malades le diagnostic a été fait précocement, à un stade où l'adénome était encore intrasellaire comme le confirma l'intervention. Chez 2 de ces malades, la découverte fut fortuite : dans un cas, à l'occasion d'un traumatisme crânien ; dans l'autre, à l'occasion du bilan d'une obésité ; la troisième malade consulta à l'occasion de céphalées et d'une paralysie du III gauche qui ne datait que de quelques mois, le quatrième enfin était un jeune acromégale dont les perturbations endocriniennes étaient récentes.

Il faut d'ailleurs bien souligner que l'atteinte visuelle est surtout le fait des adénomes chromophobes, qu'elle est beaucoup plus discrète et inconstante lors des adénomes acidophiles ou mixtes. Nos résultats sur ce point peuvent paraître d'ailleurs en contradiction avec les données de la littérature, puisque sur 12 adénomes éosinophiles ou mixtes, 11 avaient une séméiologie visuelle : celle-ci étant d'ailleurs d'apparition très secondaire, par rapport au début des signes endocriniens.

A. MECANISME

Le syndrome chiasmatique, qui est le stigmate habituel de l'affection, est en général dû à une atteinte mécanique directe des voies optiques par une extension extrasellaire du processus tumoral qui les soulève, les refoule ou les comprime, l'évolution des signes visuels rend d'ailleurs bien compte de l'extension du processus à partir de la lésion initiale.

Metzger et Fischgold ont eu le mérite de souligner récemment la fréquence de l'atteinte des voies optiques au niveau du canal optique, ces auteurs en ont conclu que « ... l'adénome se développe dans ces cas, dans le canal optique au-dessous des clinoïdes, il exerce sa pression en avant et latéralement au-dessous du tubercule de la selle... ».

D'autres mécanismes sont également possibles, mais plus rares :

1° C'est ainsi qu'Henderson a signalé la possibilité de cisaillement de la face supérieure des voies optiques par des artères sus-jacentes. L'observation de Mlle Sa... Jeanne est, à ce propos, très démonstrative, puisque chez cette malade qui présentait une cécité de l'œil gauche et une hémianopsie temporale à droite le compte rendu opératoire montre : « ... chiasma en antéposition, mais en avant de lui on voit bomber la tumeur ; il est de plus surcroisé par une artère anormale qui naît de la carotide interne en dehors du nerf optique, passe au-dessus de lui et du chiasma et se dirige vers le troisième ventricule. C'est une artère de petit calibre, distincte de la cérébrale antérieure. Elle joue un rôle traumatisant indiscutable par rapport au nerf optique qui présente à son niveau un véritable sillon d'étranglement... ».

2° Pour d'autres auteurs, c'est par un processus ischémique ou abiotrophique que s'expliqueraient les lésions des voies optiques, mais ce mécanisme pathogénique est

plus difficile à mettre en évidence lors de l'intervention.

Quoi qu'il en soit, les variations anatomiques du chiasma et des nerfs optiques conditionnent certainement les caractères de leur atteinte et David, à juste titre, a souligné la possibilité de « nerfs optiques courts (5 %), nerfs optiques longs (4 %) ».

B. LES SIGNES D'EXAMEN

1° *L'acuité visuelle*

La diminution de l'acuité visuelle est habituelle, pouvant dépendre de mécanismes multiples, parfois même relever d'une amputation campimétrique importante. Elle existe chez 94 malades et il est difficile, sinon impossible, d'apprécier de façon objective la vitesse d'installation du déficit, d'autant que le plus souvent on ne connaît pas de façon précise l'état oculaire antérieur.

2° *Le champ visuel*

Pour être complet, l'examen campimétrique doit être pratiqué non seulement avec l'index blanc, mais encore avec les index colorés permettant un dépistage plus précoce des amputations.

Les altérations campimétriques peuvent être systématisées de façon plus précise et il est possible d'établir, comme l'a fait Guiot, des corrélations anatomo-cliniques rigoureuses. Néanmoins l'atypie fréquente des altérations pouvant sexpliquer de façons diverses, la direction de la poussée tumorale, la tolérance plus ou moins bonne des nerfs optiques à la compression doivent également entrer en jeu.

a) 8 fois seulement le *champ visuel fut trouvé normal.* Il s'agissait dans tous les cas de malades ayant présenté une évolution de brève durée, inférieure à 4 mois chez deux malades, chez un troisième la découverte de l'adé-

nome fut faite lors d'un bilan systématique. A l'inverse, 6 fois une cécité pratiquement totale rendit impossible la réalisation du champ visuel. Néanmoins, dans 89 cas, l'examen campimétrique put être réalisé et montra des altérations 82 fois.

b) Les altérations sont le plus souvent symétriques :

→ L'hémianopsie bitemporale décrite par Schultze en demeure l'élément le plus habituel que nous avons retrouvé 53 fois.

→ Plus rarement l'examen campimétrique retrouve des anomalies plus frustres correspondant à un niveau évolutif moins marqué :

— Hémiachromatopsie ..... 2 cas

— Quadrant temporal aux index blancs ..... 6 cas
C'est en général le quadrant supérieur qui est atteint ; dans un des cas cependant l'atteinte débuta par le quadrant inférieur.

— Agrandissement de la tache aveugle ..... 1 cas

— Scotome bitemporal ..... 3 cas

→ A l'inverse, dans un cas le champ visuel était amputé du champ nasal inférieur en plus de l'hénianopsie bitemporale.

c) Les formes asymétriques

Les formes asymétriques ont été rencontrées chez 11 de nos malades. Mais en accord avec la distinction que fait Guiot, elles ne correspondent pas le plus souvent à des formes vraiment latéralisées. Il s'est agi, en général, de cas où le déficit temporal est à peu près analogue des deux côtés, mais englobe d'un côté la zone de vision centrale ; l'étude des constatations opératoires ne permettant pas

Champ visuel	*Acuité visuelle*	*Fond d'œil*	*Nombre*
Normal 8 cas	normale normale diminuée » »	normal flou nasal normal décoloré discret œdème	3 1 2 1 1
Hemiachromatopsie 2 cas	»	normal décoloré	1 1
Augmentation des 2 taches aveugles 1 cas			1
Encoche temp. sup. 6 cas	normale diminuee d'un côté » » »	décoloré décoloré atrophie atrophie impossible (cataracte)	1 2 1 1 1
Encoche temp. inf. 1 cas			1
HBT 53 cas	normale diminuée » » »	normal normal décoloré atrophie œdème (+ HGIES)	1 10 26 15 1
HBT asymétrique 11 cas	»	normal décoloré atrophie œdème	1 6 3 1
HBT + atteinte nasale 1 cas			1
Scotomes 3 cas	»	décoloré œdème	2 1
HLH 3 cas	»	décoloré atrophie œdème	1 1 1

C.V. ininterprétables par cécité d'un œil : 5 ; des deux yeux : 6.

chez tous ces malades de retenir de façon formelle une poussée tumorale asymétrique.

3° *Les formes atypiques*

Les formes atypiques sont plus rares ; nous n'avons jamais rencontré d'hémianopsie binasale. Dans trois cas nous avons rencontré l'existence de scotomes paracentraux.

Trois fois, enfin, l'hémianopsie se présentait comme une atteinte latérale homonyme, l'intervention révélant alors une tumeur de volume trop important pour qu'on puisse préciser le point de compression maximum des voies optiques.

4° *Le fond d'œil*

Sur le plan ophtalmoscopique, la compression du nerf optique explique les constatations du fond d'œil, d'abord simple décoloration de la papille dans le secteur temporal (7 cas), puis totale (35 cas), et franchement atrophique (34 cas).

La constatation d'un œdème papillaire est plus exceptionnelle ; nous ne l'avons rencontré que chez cinq malades dont deux se présentant avec une évolution avancée et des signes d'hypertension intracrânienne, il est à noter que deux d'entre eux avaient un champ visuel normal et que le dernier présentait en outre des hémorragies en flammèche.

Le fond d'œil fut totalement normal dans 18 cas ; impossible par suite de cataracte, une fois.

III SEMEIOLOGIE ENDOCRINIENNE

Les structures hypophysaires contrôlant les différentes fonctions endocrines entraînent, lors de leur atteinte, des perturbations dans ces domaines ; elles peuvent se faire par excès ou par défaut.

A. INSUFFISANCES

1° Le panhypopituitarisme

associe le déficit global des différentes stimulines et réalise un tableau classique, très évocateur.

— Les signes génitaux, constants, sont, le plus souvent, les premiers à apparaître : aménorrhée chez la femme, impuissance chez l'homme, voire atrophie des organes génitaux externes.

— L'ensemble des téguments est achromique, la dépilation est rapide, particulièrement marquée aux aisselles et au pubis.

— Le faciès est également pâle, amimique ; cette perte de réaction physique entre dans le cadre d'une indifférence totale, d'une apathie complète chez ces malades asthéniques sur le plan physique et intellectuel. La frilosité, la constipation et l'hypotension, associées à des perturbations du métabolisme des hydrates de carbone, complètent le tableau.

Le coma hypopituitarien est, semble-t-il, devenu rare, il survient à l'occasion d'une agression intercurrente, d'une intervention. La possibilité de signes neurologiques en rend le diagnostic délicat ; ce fut le cas chez un de nos malades qui fut hospitalisé dans le coma avec, à l'examen, un signe de Babinski bilatéral, et qui réagit bien au traitement cortisonique.

Grâce à leur aspect clinique et à la confirmation des examens paracliniques, le panhypopituitarisme a pu être affirmé chez 9 de nos malades.

II. Les aspects dissociés

I. L'insuffisance génitale

a) Chez la femme

Elle se manifeste par une frigidité, une aménorrhée qui est toujours précoce dans l'évolution de la maladie. Primaire ou secondaire, cette aménorrhée peut se limiter à une ménopause d'installation précoce, mais, signe important, sans bouffées de chaleur.

Nous dénombrons, sur 48 femmes, 20 aménorrhées, dont une primaire (n° 33). Notons également que 4 femmes avaient subi une intervention gynécologique responsable d'une ménopause artificielle.

b) Chez l'homme

On retrouve les altérations de la libido, ainsi qu'une impuissance, ce qui fut le cas de 14 d'entre nos sujets.

Nous avons pu observer deux fois une régression des caractères sexuels secondaires, manifestation plus inconstante.

c) Chez le jeune sujet

Le déficit de la fonction gonadique chez le jeune se traduit par un infantilisme que nous avons constaté chez deux adolescents de 17 ans.

Parmi les examens de laboratoire pratiqués couramment chez nos malades (86 fois), le dosage des F.S.H. a été trouvé :

— normal, entre 6 et 40 unités-souris, 56 fois ;

— augmenté 2 fois ;

— abaissé 28 fois.

2° *L'insuffisance cortico-surrénalienne*

Le plus souvent, le diagnostic en est porté, rétrospectivement, au cours du bilan pour une suspicion d'un adénome hypophysaire. Cliniquement, c'est en effet une maladie d'Addison à laquelle manquerait la pigmentation. C'est donc à une asthénie plus ou moins marquée, une hypotension, que se limite le déficit.

Les examens de laboratoires prennent donc ici une valeur très importante. Plusieurs examens permettent d'explorer la cortico-surrénale tant du point de vue « statique » que du point de vue « dynamique ». Le dosage des 17 cétostéroïdes est une méthode indirecte pour rechercher une diminution de la sécrétion d'hormones surrénaliennes ; l'aspect dynamique étant représenté par :

— le test « à l'eau »,

— l'étude de la réponse de la cortico-surrénale à une sollicitation par l'A.C.T.H.,

— plus récemment, le test à la métopirone, substance qui bloque transitoirement la biosynthèse du cortisol.

A l'issue de ce bilan, un déficit cortico-surrénalien était retenu chez 14 malades, chez lesquels

les 17 C.S. étaient abaissés 10 fois,

— le test à l'eau perturbé 12 fois,

— le test à la métopirone, de pratique récente, se révéla 5 fois perturbé.

3° *L'insuffisance thyroïdienne*

Elle est voisine de celle d'origine périphérique, l'infil-

tration cutanéo-muqueuse serait ici différente, la peau serait plus fine, se laisserait plus facilement plisser et le teint paraîtrait plus blafard. Les aspects frustres de cette insuffisance, les difficultés du diagnostic différentiel rendent indispensable l'utilisation d'examens complémentaires :

— Le métabolisme basal est abaissé.

— La courbe de fixation de l'iode radioactif et le test de Quérido sont aujourd'hui complétés par :

- La séparation des composés iodés plasmatiques sur résines Dowex.
- Le dosage de la T.S.H. circulante.
- Ou mieux, l'étude de la potentialité de sécrétion de cette stimuline par le test au Néomercazole.

A la lumière de ces examens, nous avons pu retenir qu'il existait une insuffisance thyroïdienne chez 14 sujets pour lesquels :

— Le métabolisme basal, pratiqué 10 fois, ne fut trouvé normal qu'une fois.

— Confirmé à chaque fois par la courbe de fixation à l'iode radioactif.

B. LES SYNDROMES D'HYPERFONCTIONNEMENT

I. L'acromégalie

Décrite par Pierre Marie, en 1886, elle fut le point de départ de toutes les grandes recherches en pathologie hypophysaire. Aux anomalies morphologiques caractéristiques elle associe : la splanchnomégalie, le déficit gonadique, la possibilité de galactorrhée dans les deux sexes. Notons enfin la fréquence d'un goitre, de troubles de la glycorégulation, les complications ostéo-articulaires et cardio-vasculaires. Les examens de laboratoires ont ici

un intérêt moins immédiat, du moins sous l'angle diagnostique ; parmi les examens récents, citons le dosage de la S.T.H. circulante.

Nos 12 acromégales se répartissent également entre les deux sexes ; dans ce cadre, trois femmes ont présenté en outre une aménorrhée avec galactorrhée qui fut d'ailleurs transitoire dans deux cas.

Acromégalie et Recklinghausen

Hartmann et collaborateurs, présentant 10 cas d'association pour ne pas dire de corrélation d'une acromégalie et d'une neurofibromatose de Recklinghausen, considèrent qu'il existe, dans la littérature, 60 cas d'association de ces deux « maladies » : l'acromégalie crée le Recklinghausen pour certains, l'adénome éosinophile n'est qu'une réaction hypophysaire à une gliomatose de voisinage pour d'autres ; dautres enfin pensent qu'il s'agit de deux aspects d'une seule et même maladie.

II. Le syndrome de Cushing

L. de Gennes et collaborateurs estiment qu'il existe, environ, 50 observations mondiales de syndrome de Cushing dû à une tumeur hypophysaire, dont 10 découvertes après surrénalectomie pour syndrome de Cushing périphérique.

L'une de nos malades (n° 3) avait ainsi subi une surrénalectomie bilatérale, elle était régulièrement suivie après son intervention ; 3 ans après on note l'apparition d'une grosse selle turcique accompagnant une diminution de l'acuité visuelle, une amputation du champ visuel. L'intervention permet de pratiquer l'exérèse d'un adénome hypophysaire de type chromophobe. Le syndrome tumoral s'amende : la malade note une diminution des céphalées, une amélioration des signes visuels ; le syn-

drome endocrinien, malgré l'existence d'une aménorrhée et d'une galactorrhée bilatérale, s'améliore également : la dépigmentation se poursuit, la compensation hormonale est assurée par 50 mg de cortisone.

III. Le syndrome aménorrhée-galactorrhée

On distingue toujours, du point de vue nosologique, trois syndromes qui sont très proches du point de vue symptomatique :

— Le syndrome de Chiari-Frommel comprend une aménorrhée avec atrophie utéro-ovarienne et F.S.H. bas, une galactorrhée apparues après le sevrage.

— Le syndrome d'Argonz del Castillo englobe aménorrhée et galactorrhée avec F.S.H. bas, mais apparaissant hors de toute grossesse.

— Forbes et Albright, en 1954, étudiant 15 malades présentant un syndrome d'Argonz del Castillo, trouvent 8 tumeurs hypophysaires.

Depuis la publication de ces auteurs, on a recherché systématiquement une néoformation hypophysaire à l'origine de ces syndromes. Linquette, Laine, Gauthier, Fossati et May publiant 5 observations de ce type, retrouvent à l'origine : 1 craniopharyngiome, 1 adénome éosinophile et 3 adénomes apparemment chromophobes, en fait éosinophiles à cellules dégranulées.

Dans notre série, une malade présentait un syndrome de Chiari-Frommel avec, en outre, un syndrome polyuro-polydypsique. L'intervention avait révélé la présence d'un adénome chromophobe. Cette malade (n° 85) a fait l'objet d'une publication antérieure (57).

Une autre malade (n° 11) aurait présenté, à l'âge de 17 ans, une aménorrhée-galactorrhée sans signes d'acromégalie ; à l'intervention, on découvrit un adénome chro-

mophobe. L'absence de dosages biologiques, en particulier le dosage de la Prolactine et de la L.H., le caractère transitoire des signes endocriniens obligent à la prudence dans l'interprétation des signes.

IV. L'obésité

Il est aujourd'hui admis que la maladie décrite par Babinski et Frolich est d'observation rarissime. Nous n'en avons rencontré aucun cas. Par contre, 4 de nos malades ont présenté une obésité associée à d'autres manifestations ; pour un cinquième, ce signe fut isolé.

C. DIABETE INSIPIDE

Il n'est pas d'observation très fréquente lors de l'évolution pré-opératoire des adénomes.

Sur nos 100 sujets, 5 seulement présentèrent une telle symptomatologie.

TABLEAU DES ASSOCIATIONS SYMPTOMATIQUES RENCONTREES

Pan hypopituitarisme	9 cas
Hypopituitarisme dissocié	
Cortico sur. et thyroïdien	2 cas
cortico sur. et gonadique	8 cas
Thyroïdien et gonadique	8 cas
Cortico sur.	4 cas
Gonadique	22 cas
Thyroïdien	4 cas
Acromégalie	12 cas
Diabète insipide	5 cas
Obésité	5 cas
Syndrome de Cushing	1 cas
Syndrome de Chiari-Frommel	1 cas
Absence de signes endocriniens	19 cas

IV. SEMIOLOGIE NEUROLOGIQUE

Mises à part les céphalées, l'apparition de signes neurologiques traduit en général une évolution déjà longue de la maladie, puisque sur les 17 malades qui en étaient porteurs, 2 seulement évoluaient depuis moins d'un an ; 2 évoluaient depuis 1 an, 8 depuis 2 à 4 ans, 3 depuis 5 à 6 ans, 2 depuis 10 ans et plus.

A. Les céphalées

Elles traduisent pour Cushing, une augmentation de la pression intrasellaire.

Elles sont classiquement décrites comme une sensation de pesanteur rétro-oculaire et temporale.

Sur nos 100 malades, 28 seulement n'en auraient pas présenté pendant toute l'évolution de leur maladie.

Les céphalées peuvent entrer, aussi, dans le cadre d'une hypertension intracrânienne débutante, ou, lorsqu'elles sont associées à des vomissements, réaliser la forme de début pseudo-migraineuse décrite par certains.

B. L'atteinte des nerfs crâniens du sinus caverneux

La triade : atteinte trigéminale, paralysie des oculomoteurs et syndrome d'obstruction veineuse, n'est qu'exceptionnellement rencontrée ; nous n'avons personnellement pas observé d'association symptomatique de ce type.

L'atteinte concomitante des nerfs crâniens qui traversent le sinus caverneux n'est pas obligatoirement synonyme d'envahissement de cette loge. Elle est le plus souvent due à une brusque poussée hypertensive d'un adénome enclos. On peut alors observer :

— Une atteinte trigéminale, surtout dans sa branche ophtalmique, réalisant une névralgie faciale incomplète, souvent masquée par les céphalées.

— Une atteinte des nerfs moteurs oculaires et surtout du moteur oculaire commun ; l'ophtalmoplégie complète, rare quand elle est unilatérale, est exceptionnellement rencontrée des deux côtés.

Cinq d'entre nos malades ont présenté de telles atteintes. L'un (n° 59) présentait une névralgie ophtalmique isolée, un second (n° 74) avait en outre une parésie du III droit. L'examen de la troisième (n° 89) mettait en évidence une paralysie des 2 VI. Le quatrième (n° 27) présentait une paralysie du III gauche. Chez le cinquième (n° 80), seul le droit externe de l'œil droit était intact. Ce malade présentait un ptosis, une mydriase et une légère enophtalmie du même œil. A l'intervention aucun de ces malades ne présentait d'envahissement du sinus caverneux. Le dernier cité présentait un prolongement de la tumeur en arrière sous la bandelettte optique droite ; ce prolongement expliquant bien la séméiologiie initialement attribuée à une invasion du sinus caverneux.

C. Les autres signes neurologiques traduisent le plus sûrement l extension tumorale

1° *En cas d'extension antérieure*

L'adénome poussant un prolongement entre les deux hémisphères cérébraux peut atteindre la région sous-frontale provoquant une anosmie (deux cas, n°s 14 et 82), des troubles psychiques (2 fois : 1 syndrome confuso-onirique, 1 épisode confusionnel).

2° *Extension postérieure*

La tumeur peut pénétrer dans le troisième ventricule, comprimant les structures situées au niveau de son plancher, envahir la citerne interpédonculaire, elle écrase les

corps mamillaires, refoule le tronc cérébral (2 cas personnels de déficit hémiparétique avec paralysie faciale, n°s 51 et 88).

L'hypertension intracrânienne

provoque des signes auxquels il est difficile d'accorder une valeur localisatrice.

Une de nos malades (n° 88) présentait des signes francs d'hypertension intracrânienne (vomissements, obnubilation, œdème au F.O., distension des sutures à la radio) ; 5 autres malades enfin présentaient des signes plus frustres se rapprochant plus du début pseudo-migraineux de certains auteurs.

Les troubles de conscience sont rares au stade pré-opératoire et dans les cas où ils existent, il est toujours difficile de distinguer la part qui revient aux troubles neurologiques et aux déficits endocriniens, comme dans le cas de l'un de nos malades (n° 17).

Les signes neurologiques, nous le reverrons au moment d'aborder les éléments de pronostic représentent toujours un facteur de gravité.

TABLEAU
DES SIGNES NEUROLOGIQUES RENCONTRES

Céphalées	72 cas
Atteinte des nerfs crâniens	4 cas
Oculo-moteurs	4 cas
Trijumeau	1 cas
Anosmie	2 cas
Hypertension intracrânienne	6 cas
Comitialité	2 cas
Hémiplégie	2 cas

LES EXAMENS PARACLINIQUES

A SEMEIOLOGIE RADIOLOGIQUE

1° Radiographies standard

La lecture d'une radiographie simple de la selle est bien souvent suffisante devant une scène clinique évocatrice pour trancher le diagnostic ; parfois même, comme dans un de nos cas, la découverte fortuite d'anomalies radiologiques en l'absence de toutes manifestations cliniques permet un diagnostic et un traitement chirurgical précoce.

La possibilité de lésions osseuses visibles à la radiographie fut soulignée en premier par Oppenheim, puis par Fusch et Holznecht qui déterminèrent les critères diagnostiques des altérations radiologiques.

I. Les anomalies constatées

a) *Les modifications de la selle turcique*

Les modifications de la selle turcique sont le signe majeur que nous avons retrouvé 86 fois.

Cet accroissement de volume peut se faire

— essentiellement dans le sens antéro-postestérieur (25

fois). C'est la « selle à aditus ouvert », dite en coquetier ou en bénitier ;

— à l'inverse l'extension dans le sens vertical réalise l'aspect de la selle ballonnée à aditus fermé (37 fois).

Au maximum les destructions de la selle peuvent être considérables, la décalcification et les remaniements majeurs aboutissant à une disparition des structures habituelles (24 cas).

A l'inverse il est possible de rencontrer des altérations plus localisées.

— L'érosion du plancher de la selle peut expliquer une image radiologique d'effondrement (7 fois) ou des images en double ou triple contour. Parfois même il n'existe qu'un simple défaut de parallélisme avec la projection de la grande aile du sphénoïde.

— Les apophyses clinoïdes antérieures peuvent être modifiées morphologiquement apparaissant alors usées, effilées en pointe de crayon (11 fois), au contraire, leur hypertrophie rencontrée trois fois, réalise l'aspect classique du bec acromégalique.

— Les altérations du dos de la selle sont de deux ordres.

1° La décalcification et l'amincissement peuvent parfois aboutir à sa disparition complète sur le cliché de profil (6 cas).

2° Sa direction peut être modifiée. Le dos de la selle n'est plus dans le prolongement du clivus mais fait avec lui un angle ouvert en arrière (7 cas).

— Enfin les clinoïdes postérieures peuvent être atteintes par le processus tumoral et disparaître radiologiquement (8 fois). Nous n'avons observé qu'une seule fois l'association d'un ballonnement de la selle et le creusement de la gouttière optique réalisant la « selle en oméga ».

b) *L'existence de calcifications de la région sellaire.*

L'existence de calcifications de la région sellaire est, classiquement, rare lors des adénomes. Nous ne les avons rencontrées que chez six malades (soit 6 %). Elles étaient le plus souvent intra-sellaires, 5 cas sur 6 présentant alors, un aspect dense et homogène. Dans un seul cas ces calcifications étaient sus-sellaires présentant un aspect dense bien différent de celui des cranio-pharyngiomes. Elles se rapprochaient des calcifications décrites par David, Fischgold, Benda et Damassio qui étaient d'ailleurs beaucoup plus importantes puisqu'elles dessinaient les contours d'une tumeur en sablier.

c) *Signes d'hyper-tension intra-cranienne*

Parfois les radiograppies standard nous ont également permis de mettre en évidence des lésions osseuses liées à l'hyper-tension intra-cranienne. Chez une de nos malades, âgée de 20 ans, qui présentait depuis deux mois un tableau évocateur, associant céphalées et vomissements, les radiographies révélèrent, outre des altérations de la selle, une distension importante des sutures.

2° Techniques radiologiques

L'utilisation d'incidences spéciales et de techniques radiologiques plus poussées ont été parfois nécessaires pour préciser des aspects douteux.

— L'incidence de Hirtz et de Bretton-Worms permettent une meilleure vision des clinoïdes postérieures et du dos de la selle.

— les aggrandissements et les tomographies de la selle turcique permettent l'étude des expansions inférieures et latérales.

— une place particulière doit être réservée à l'étude des canaux optiques par l'incidence de Hartmann dont Metzger et Fischgold, en 1958, ont souligné lintérêt. L'utilisation

A - Selle en omega.

de cette incidence a permis à ces auteurs de souligner la fréquence des altérations des canaux optiques dont ils donnent une description précise : « Les modifications débutent toujours par le Quadrant Inférieur du Canal optique marqué par une décalcification, une destruction qui s'étend plus ou moins vite vers le haut. »

II. Le bilan angiographique

Si les altérations constatées au cours du bilan radiologique sur crâne sec constituent un signe d'appel d'une valeur indiscutable, ce bilan s'avère parfois insuffisant pour fournir des précisions sur la topographie exacte de l'adénome et ses extensions ; des explorations radiologiques plus complètes s'imposent alors et en particulier :

A. L'ANGIOGRAPHIE CAROTIDIENNE

Celle-ci a été réalisée chez 23 malades. Les rapports intimes que contractent avec la selle la terminaison carotidienne et les cérébrales antérieures, expliquent les aspects angiographiques observés.

1° Etude du temps artériel

Elle révèle les 2 signes majeurs que sont :

— l'étirement du siphon carotidien,

— le soulèvement de la cérébrale antérieure.

a) *l'étirement du siphon carotidien.*

Dès 1931, Egas Moniz décrivit les modifications du siphon :

● sur les clichés de face ses angulations normales ont perdu de leur acuité, sa portion terminale est refoulée en dehors et soulevée ; parfois, la carotide interne dans sa totalité est déjetée en dehors, l'asymétrie ainsi réalisée

avec la carotide du côté opposé aurait une valeur certaine pour El Banhawy et El Nadi.

● sur le cliché de profil le déroulement du siphon peut aboutir à une verticalisation du dernier segment, particulièrement nette lorsqu'il s'agit d'une méga-dolicho-carotide.

Nous avons rencontré des altérations du siphon chez 9 de nos malades.

b) *Le soulèvement de la cérébrale antérieure.*

Le soulèvement de la cérébrale antérieure demeure le signe pathognomonique des tumeurs supra-sellaires.

● la direction du vaisseau et les superpositions vasculaires rendent difficile son étude sur le profil.

● sur le film de face au contraire les modifications du vaisseau sont manifestes. La première portion est soulevée et le vaisseau se dirige, oblique en haut et en dedans, vers la ligne médiane qu'il rejoint beaucoup plus haut qu'habituellement. Ce trajet anormal est ordinairement rectiligne.

Il peut parfois épouser le contour supérieur de la tumeur dessinant ainsi une courbe convexe en haut et en dehors. Cet aspect était très net chez 8 de nos malades, de plus chez deux d'entre eux la compression de la carotide du côté opposé a permis l'injection de l'autre cérébrale antérieure dessinant ainsi de façon complète le pôle supérieur de la tumeur.

Bakay et Bean ont trouvé 9 fois sur 28 dossiers cet aspect en dome lors d'angiographies carotidiennes pour adénome hypophysaire.

c) D'autres modifications artérielles peuvent également être visibles et traduisent le plus souvent l'existence de prolongements tumoraux :

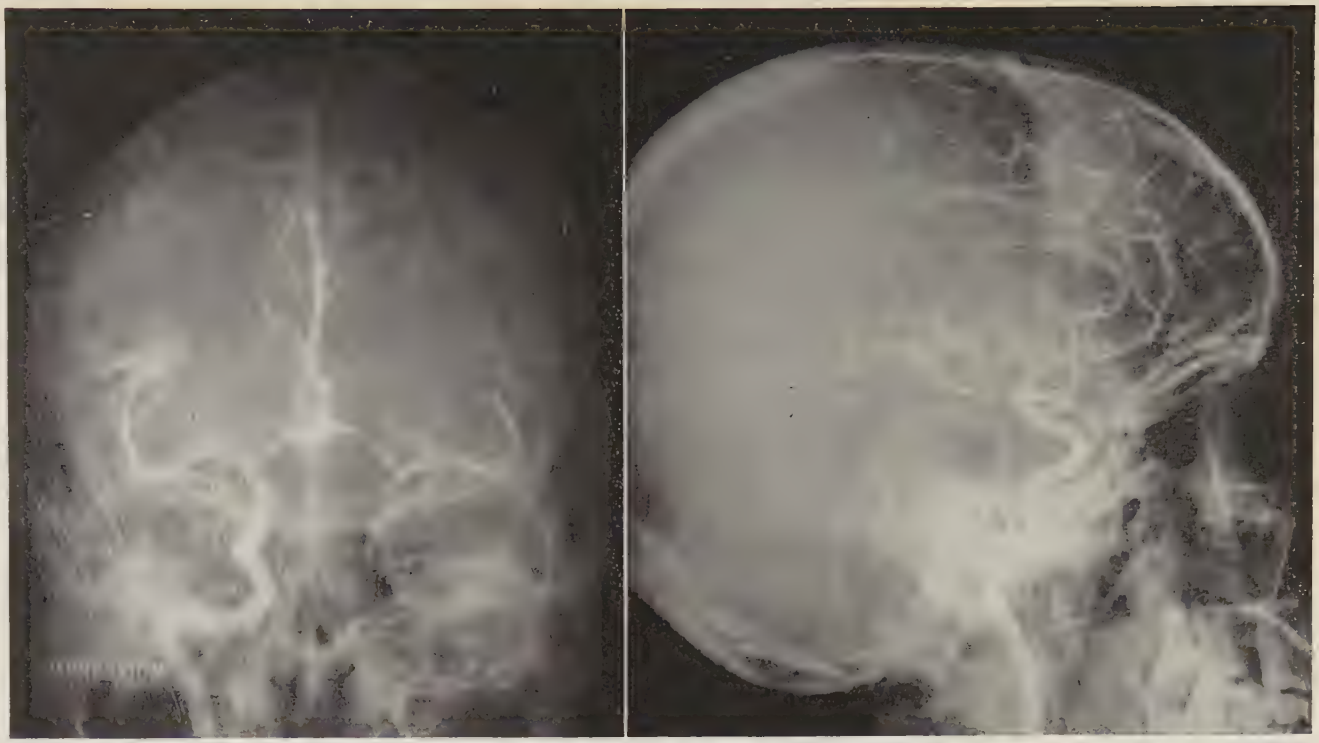

Figures 1 et 2

Bascule en dehors de la dernière portion du siphon carotidien.
Soulèvement de la deuxième portion de la cérébrale antérieure.
Aspect identique de l'autre côté, injecté grâce à la compression.

Aspect déroulé du siphon.
Soulèvement de l'origine de la cérébrale antérieure.

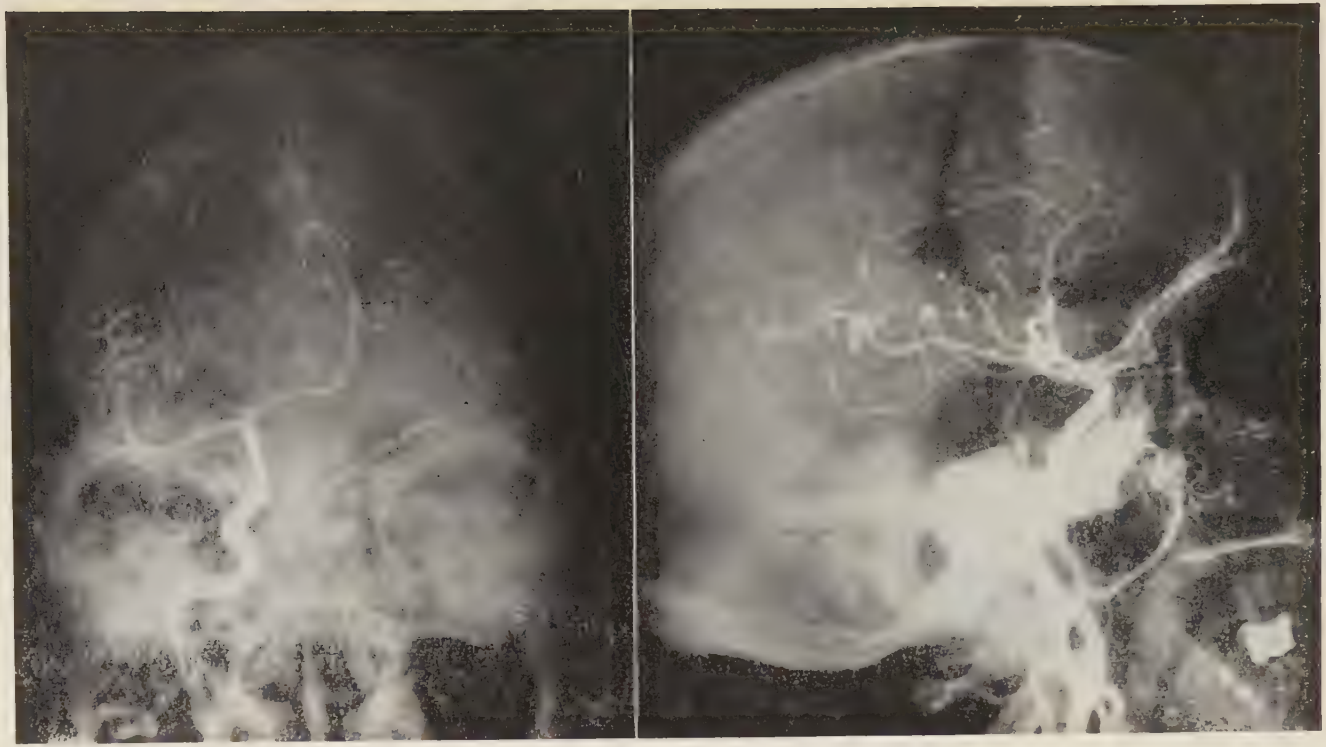

Figures 3 et 4

Prolongement intra-frontal, avec surtout :
- engagement sous la faux du cerveau.
- léger abaissement de l'artère sylvienne.

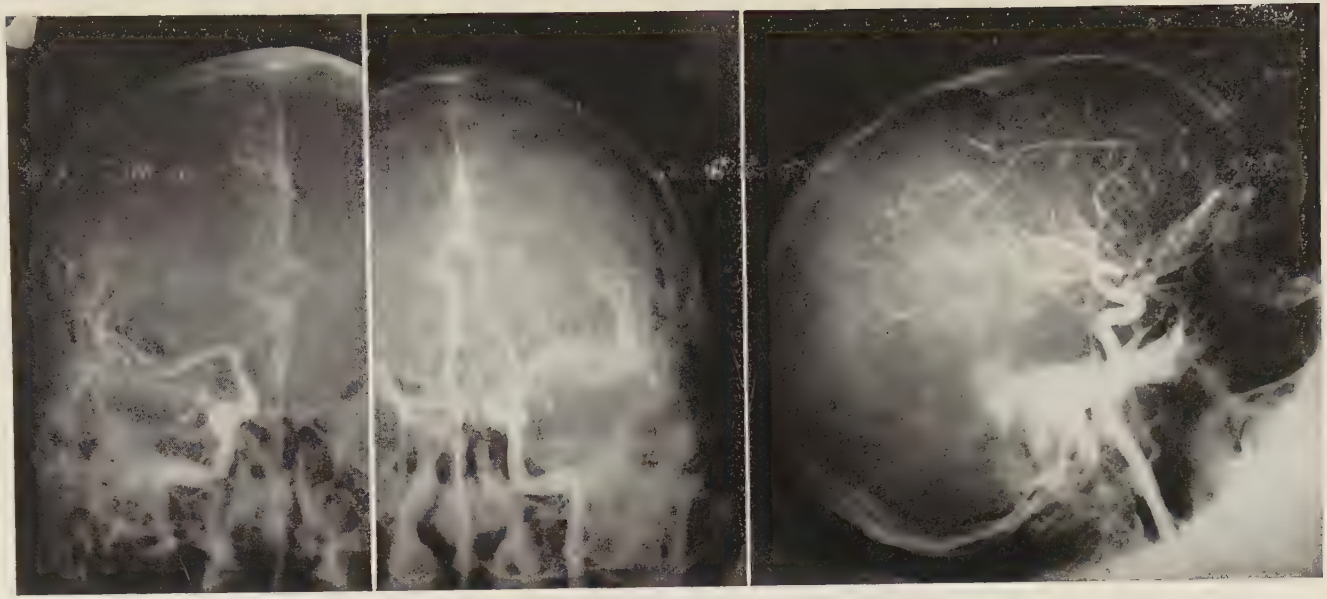

Figures 5, 6 et 7

Prolongement intra-frontal antérieur et temporal, avec surtout :

— engagement et contre-engagement de la cérébrale sur les faces droite et gauche.

— soulèvement de la sylvienne sur le profil.

— le soulèvement de la sylvienne indique la possibilité d'un prolongement temporal,

— l'engagement de la cérébrale antérieure sous la faux est le témoin d'un volumineux prolongement sous-frontal,

— enfin la constatation d'une image d'hydrocéphalie signifie en général l'oblitération partielle ou totale d'un trou de Monro.

2° L'étude des temps capillaires et veineux

a) *Le système veineux profond*

Le système veineux profond, peut, sur le profil, être soulevé en haut et en arrière. Le processus tumoral peut refouler la veine cérébrale interne qui est étirée et aplatie. L'ensemble aboutit à des modifications de l'angle veineux dont la mesure, en particulier chez l'enfant, reste sujet à caution.

b) *L'imprégnation tumorale*

L'imprégnation tumorale au stade capillaire et veineux est rare lors d'adénomes hypophysaires à tel point que sa constatation oriente d'emblée vers l'hypothèse d'une tumeur d'autre nature.

De tels aspects ont pourtant été observés lors d'adénomes vérifiés microscopiquement par Guiot et par Dilenge, Pradat et David ; le temps capillaire montre alors l'existence d'un fin réseau (capillary-blush) dessinant la masse tumorale dont les contours sont en outre soulignés par des vaisseaux bordants. Dans notre série nous n'avons rencontré cette éventualité qu'une seule fois (n° 19). Il s'agissait alors, d'un adénome chromophobe ectopique développé exclusivement aux dépens de la pars tubéralis sans aucun prolongement intrasellaire. Chez cette malade, la présence d'une artère Trigéninée persistante témoignait d'une disposition anormale du réseau encéphalique qui n'est peut-être pas sans rapport

avec les anomalies observées. Cette observation a d'ailleurs été citée dans la thèse de D. Verger (72) et présentée en outre devant la Société de Neuro-Chirurgie de Langue Française (41).

Dans la majorité des cas où l'angiographie fut réalisée (27 fois sur 28) cet examen compléta les données des radios simples en fournissant des renseignements complémentaires sur l'extension de la tumeur ; dans deux cas en particulier les constatations angiographiques permirent d'évoquer le diagnostic de tumeur sellaire à l'encontre de la radio simple qui ne permettait pas de retenir d"anomalies osseuses ; l'intervention montra dans un (n° 19) de ces cas qu'il s'agissait de l'adénome ectopique développé aux dépens de la pars tubéralis et que dans l'autre cas (n° 45) l'adénome envoyait un prolongement préchiasmatique, mais déformait peu la selle.

B L'ANGIOGRAPHIE VERTEBRALE

Elle trouve une indication exceptionnelle dans les adénomes hypophysaires et elle ne sera pratiquée que lorsqu'on soupçonne un adénome géant et que l'on veut apprécier son extension postérieure, elle pourrait alors montrer un refoulement de la portion terminale du tronc basilaire. Nous n'avons jamais pratiqué cet examen, néanmoins chez l'une de nos malades où existait une anastomose carotido-basilaire, cette disposition permit l'injection spontanée du système vertébro-basilaire, révélant sur le cliché de profil une déformation curviligne très nette du tronc basilaire qui dessinait le contour postérieur de la tumeur.

III. Les techniques pneumographiques

Elles visent à apprécier les déformations que fait subir la tumeur aux citernes de base et aux cavités ventriculaires, permettant ainsi de se faire une idée sur les expansions tumorales supérieures et postérieures.

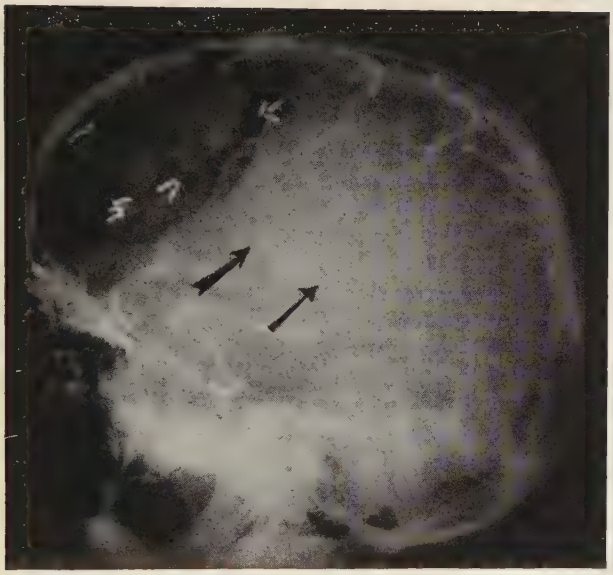

Figure 8

Récidive post-opératoire d'un adénome :
Soulèvement de l'angle veineux.
— veine cérébrale interne étirée et aplatie'

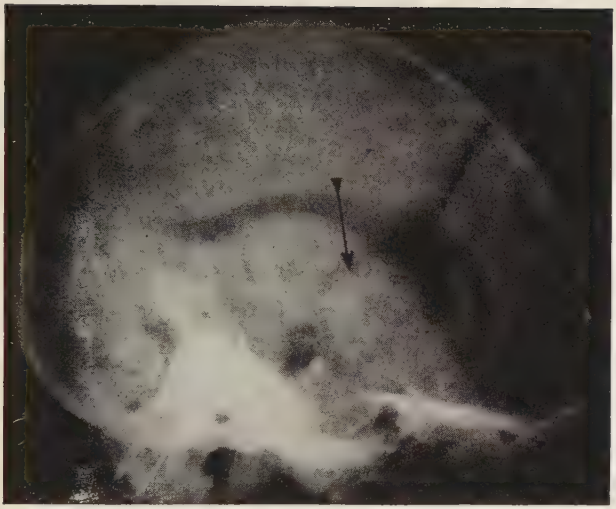

Figure 17

Volumineuse expansion supra-sellaire d'un adénome :
- amputation de la citerne opto-chiasmatique.
- empreinte sur le plancher du 3e ventricule et dans la partie inférieure des cornes frontales.

Nous avons eu recours 11 fois à une cisternographie ou à une encéphalographie gazeuse par voie lombaire, le plus souvent fractionnée, permettant ainsi une étude sélective des citernes. Une seule fois, la présence d'un œdème papillaire nous a fait préférer la ventriculographie par voie haute.

— Le comblement de la citerne opto-chiasmatique fut le signe habituel que nous avons retrouvé 7 fois, 2 fois il s'agissait d'un comblement partiel.

— Dans un cas le comblement partiel de la citerne interpédonculaire dessinait la partie postérieure de la tumeur.

— 3 fois, par contre, nous avons retenu une encoche du plancher du troisième ventricule avec, dans un cas, une encoche à la partie inférieure des cornes frontales.

— Chez une malade enfin, la ventriculographie a montré une dilatation globale des ventricules latéraux et un mauvais remplissage du troisième ventricule qui paraissait refoulé vers le haut.

B. L'ELECTRO-ENCEPHALOGRAPHIE

Nous avons pratiqué un E.E.G. chez 78 de nos malades dont les modifications électriques se répartissent ainsi :

— Le plus souvent l'examen était normal ou présentait des anomalies sans valeur pathologique nette (68 cas).

— 10 fois le tracé électrique était perturbé, il s'agissait :

4 fois d'un ralentissement global,

1 fois d'un micro voltage diffus,

5 fois, les anomalies étaient plus localisées :

Souffrance de la base ..... 1 fois

Manifestations irritatives localisées à gauche .... 2 fois

Perturbations d'allure comitiale ..... 2 fois

Ces constatations rejoignent les données classiques :

— L'examen électrique est souvent négatif devant un adénome.

— La discrétion des perturbations observées, quand il y en a, ne préjugent pas de la taille de la tumeur.

L'ensemble explique la valeur moindre de l'E.E.G. dans le diagnostic d'un adénome. Par contre, Mme Arfel et surtout Boselli et Jefferson ont souligné le rôle joué par les perturbations métaboliques dans le déclenchement d'anomalies électriques.

C. LA GAMMA-GRAPHIE

pratiquée deux fois fut normale.

L'existence d'asymétries est, dans l'interprétation de ce procédé d'exploration, au moins aussi importante que l'existence d'anomalies histologiques. La position anatomique de l'hypophyse, glande impaire et médiane, en fait donc un organe difficilement accessible aux possibilités diagnostiques de cet examen.

TABLEAU RECAPITULATIF DES ASPECTS SYMPTOMATIQUES

Signes visuels + Panhypopituitarisme	9 cas
Signes visuels + Hypopituitarisme dissocié	48 cas
Signes visuels + Acromégalie	10 cas
Signes visuels + Syndrome de Cushing	1 cas
Signes visuels + Syndrome de Chiari-Frommel ..	1 cas
Signes visuels + Obésité	5 cas
Signes visuels + Diabète insipide	5 cas
Signes visuels + Signes neurologiques	2 cas
Signes visuels isolés	16 cas
Signes endocriniens isolés	2 cas
Découverte avant toute symptomatologie	1 cas
TOTAL	100 cas

LES RESULTATS

I. Résultats immédiats

L'appréciation du résultat fonctionnel ne pouvant se faire qu'à lointaine échéance, l'étude des résultats immédiats se limite à l'analyse des suites opératoires précoces et en particulier des décès postopératoires.

A. DECES POST-OPERATOIRES

Les 100 malades de notre statistique ont subi, en tenant compte des récidives, 115 interventions. Dans la majorité de celles-ci, 111, il s'agissait d'interventions par voie intracrânienne. Quatre fois seulement l'acte opératoire était constitué par l'implantation d'ytrium 90 par voie nasale ; sur cet ensemble, la mortalité opératoire est de 20 % par rapport au nombre des interventions, nous avons en effet à déplorer 23 décès au cours du premier mois, 21 sont survenus après la première intervention et 2 lors d'une réintervention pour récidive.

L'étude des circonstances du décès montre que celui-ci est survenu dans des tableaux variés, la cause exacte n'étant pas toujours connue.

1° Dans un premier groupe de malades, le décès est dû à des complications postopératoires d'ordre général, dépourvues, apparemment, de rapport avec le geste opé-

ratoire. En effet un malade est décédé d'O.A.P. à la 48e heure.

— L'un est mort d'infection pulmonaire au 6e jour.

— Le troisième a été victime d'un infarctus pulmonaire au 13e jour.

L'état général de deux de ces malades était d'ailleurs précaire et un éthylisme chronique était noté chez le troisième.

2° Un deuxième groupe de malades comprend cinq sujets chez qui la survenue d'un collapsus cardio-vasculaire a entraîné le décès en l'absence de tous troubles de conscience. Chez trois de ces malades le décès est survenu dans les 24 premières heures, le quatrième est mort le lendemain, le cinquième est décédé au 17e jour.

Il est d'ailleurs à noter que trois de ces malades avaient pourtant bénéficié d'une thérapeutique à visée endocrinienne. Chez ces cinq malades, l'absence de toute perturbation de la conscience contrastant avec l'intensité du collapsus laisse à penser que leur décès est dû à une insuffisance endocrinienne.

Il est à noter que les déséquilibres ioniques jouent également un rôle dans ces issues fatales. C'est ainsi que l'un d'entre eux (n° 79) présenta une hyponatrémie résistant à tout essai de rééquilibration.

Nous n'avons pas rencontré dans cette série d'hypernatrémie avec hémoconcentration.

3° Le reste de nos décès (15) est survenu dans un tableau de coma hyperthermique, en général précoce. Chez de tels malades, comme le rappelle Guiot, il est difficile de faire la part des causes neurologiques et hypopituitariennes qui présentent une grande parenté symptomatique.

Sur les 15 malades de ce 3e groupe, 6 fois une complication hémorragique postopératoire semble avoir été la cause principale du décès ; 3 fois il s'agissait d'hématomes extraduraux qu'une réintervention précoce permet d'évacuer, sans toutefois obtenir une amélioration du sujet ; 2 fois il s'agissait d'hémorragies au niveau du foyer opératoire ; enfin, dans un cas, ce fut l'autopsie qui révéla l'existence d'un hématome sous-dural compressif.

Pour les 9 autres malades, il est difficile d'affirmer qu'elle est la cause exacte du décès. Néanmoins, il est probable que la souffrance des régions avoisinant le troisième ventricule y a joué une grande part. Il est, à ce propos, intéressant de signaler que deux malades présentèrent, outre leurs troubles de conscience, des hémorragies digestives, la vérification a permis chez l'un d'eux qui avait reçu un traitement cortisonique de mettre en évidence un piqueté hémorragique au niveau de la muqueuse gastrique, d'ailleurs sans lésions visibles au niveau de l'encéphale.

Nous avons pu, chez un autre malade, pratiquer également la vérification. Celle-ci a montré qu'il restait encore en place un fragment tumoral important et il semble que le caractère partiel de l'exérèse chirurgicale soit un facteur aggravant le pronostic immédiat.

B. SUITES IMMEDIATES

Les suites opératoires furent en général simples, puisque dans 52 cas (65 %) aucune manifestation pathologique ne vint compliquer la période postopératoire, le malade étant conscient dès le retour de la salle d'opération. Dans les 27 autres cas, des complications postopératoires, de gravité variable, furent notées.

a) Les unes semblent liées à des perturbations hormonales, en particulier l'apparition d'une polyurie constatée chez 10 malades. Cette polyurie apparaît en général dans

les 48 premières heures ou lors du troisième jour. La diurèse atteint 5 à 6 litres et réagit bien à l'administration de posthypophyse. Trois autres malades présentèrent également, dans les 24 premières heures, un collapsus qu'une réanimation énergique et l'administration de corticothérapie permit de traiter avec succès. Il est probable qu'ils obéissent au même mécanisme évoqué dans l'étude des décès.

b) Les perturbations d'ordre neuropsychiques viennent également parfois compliquer les suites.

— 3 malades présentèrent un épisode de désorientation temporo-spatiale transitoire.

— 6 sujets, enfin, présentèrent un déficit de type hémiplégique qui rétrocéda 5 fois sur 6.

c) Par ailleurs, chez 3 malades, la survenue d'un hématome extradural nécessita une intervention évacuatrice qui permit d'obtenir la guérison.

d) Enfin, trois fois il fut noté une complication d'ordre général : phlébite du membre inférieur.

Le tableau ci-après résume l'étude des suites postopératoires immédiates. Il permet de souligner :

1° La gravité des troubles de conscience, d'apparition immédiate après l'intervention, qui sont le plus souvent mortels.

2° La possibilité de collapsus même tardif qui nécessite une surveillance attentive du malade.

3° La fréquence des perturbations de la sphère vasculaire qu'il s'agisse de complications thrombo-emboliques ou d'hémorragies « d'origine centrale ».

ETUDE DES SUITES OPERATOIRES IMMEDIATES

MORTALITÉ : 23 malades sur (dont 21 à la 1ère intervention)
- 115 interventions (20%)
  - 4 Implantations d'Yttrium par voie nasale
  - 111 Interventions par voie intra-cranienne
- 100 sujets (23%)

	GUERIES	MORTELLES	SEQUELLE	TOTAL
COMPLICATIONS HEMORRAGIQUES INTRA-CRANIENNES				
Hématomes Sous-Duraux		1		1
Hématomes Extra-Duraux	3	3		6
Hémorragies dans le foyer opératoire		2		2
COMPLICATIONS D'ORDRE NEUROLOGIQUE				
Défaut de type hémiplégique	5		1	6
Troubles psychiques	3			3
Coma hyperthermique		7		7
Tableaux d'Hémorragies Digestives . Hématémèse		1		1
. Méléna		1		1
COMPLICATIONS DE LA SERIE HORMONALE				
Polyurie	10			10
Collapsus Cardio-Vasculaire	3	4		7+1 = 8
Troubles ioniques		1		
COMPLICATIONS D'ORDRE GÉNÉRAL				
Thrombo-Emboliques	3	3		6

II. Suites lointaines - Etude globale

Nous nous sommes efforcés d'étudier le devenir lointain de nos malades, soit en les convoquant pour un nouvel examen complet, soit en s'enquérant de leur état actuel.

1° 21 *malades ont été suivis après leur intervention pendant une durée inférieure à un an.*

Ce délai nous semble insuffisant pour inclure ces observations dans une étude des résultats lointains. Néanmoins, nous avons pu apprendre que, parmi ces 21 malades :

a) L'une était décédée 3 mois plus tard d'une affection intercurrente (embolie pulmonaire).

b) Pour 2 malades l'évolution peut être considérée comme défavorable du point de vue fonctionnel ; l'un a présenté une baisse de l'acuité visuelle aboutissant à la cécité bilatérale, il s'agissait d'ailleurs d'un malade qui était porteur d'un volumineux adénome dont l'exérèse ne put être que partielle (n° 12) ; l'autre malade avait également, un an auparavant, refusé l'intervention : elle fut opérée au stade de cécité et l'aggravation postopératoire se manifesta par l'apparition d'une hémiparésie gauche (n° 51).

c) Chez 3 malades l'intervention n'entraînant aucun résultat appréciable et on peut les considérer comme « stationnaires ». Deux de ces malades ont été perdus de vue au bout d'un mois.

d) Enfin, 15 malades ont présenté une amélioration.
Sur le plan endocrinien, 4 malades ont été améliorés :

— L'infiltration tégumentaire des extrémités a diminué chez deux acromégales au bout de 3 et 4 mois, respectivement.

— Chez 2 autres sujets on a pu noter la normalisation de déficits biologiques thyroïdien et cortico-surrénalien décelés avant l'intervention.

Sur le plan visuel : tous ces malades s'estiment améliorés subjectivement, les examens campimétriques pré et postopératoire ont permis, chez 8 d'entre eux, d'affirmer la disparition totale du déficit (l'intégrité du champ visuel) et chez 5 autres un début de récupération.

Chez 8 malades, l'acuité visuelle chiffrée avant et après l'intervention a permis d'apprécier une amélioration objective.

2° *Les résultats lointains peuvent être appréciés chez* 58 *malades :*

— 12 d'entre eux ont été suivis pendant une durée supérieure à un an, mais inférieure à deux ans.

— 11 pendant plus de deux ans.

— 18 pendant une durée comprise entre 3 et 5 ans.

— 9 suivis sur un laps de temps compris entre 5 et 10 ans.

— 8 suivis pendant plus de 10 ans, dont 2 au-delà de 15 ans.

Sur ces 58 malades :

— 33 peuvent être considérés comme guéris, par ce terme nous entendons une récupération importante de l'acuité visuelle, la restitution du champ visuel, un état endocrinien satisfaisant. Manifestation objective de leur guérison, la reprise du travail nous a été signalée par 17 sujets de sexe masculin (dans le même métier pour 16 d'entre eux), la reprise des activités ménagères a été possible chez la plupart des femmes.

— Dans 3 cas seulement existent des séquelles :

2 sujets présentant des crises comitiales, apparemment jugulées par le traitement ; c'est pourtant à l'occasion de l'une d'elles, qu'un de ces sujets présenta un traumatisme crânien mortel (n° 13).

La troisième malade a conservé, à la suite d'une implantation d'Ytrium 90 une parésie du III gauche et des névralgies faciales. L'apparition de ces signes dans les heures qui suivirent l'implantation, a justifié une réintervention immédiate par voie haute. Un examen pratiqué un an après montrait une régression notable de la paralysie du III, la malade présentait toujours des algies faciales (n° 96).

— 12 malades n'ont pas présenté d'amélioration de leurs symptômes. Les examens campimétriques et ophtalmoscopiques pré et postopératoires étaient strictement superposables.

Certains enfin ont présenté des récidives dont l'étude mérite une place à part.

III. Les récidives

L'étude des résultats lointains montre que pour les 79 malades ayant survécu à l'intervention, 9 récidives sont certaines : pour 8 d'entre elles une réintervention par voie haute l'établit avec certitude ; le neuvième malade (n° 35) a bénéficié d'une implantation d'ytrium 90, mais l'évolution clinique permet également d'affirmer de façon formelle la récidive. Elle est également probable chez une autre de nos malades dont on a appris la mort dans un tableau neurologique dont le premier élément fut une baisse de l'acuité visuelle (n° 24).

— 8 malades ont récidivé une seule fois.

— 1 malade (n° 17), enfin, a présenté trois récidives, la première 5 ans après l'intervention intiale, la seconde 4 ans après, la dernière, enfin, après un intervalle libre de 2 ans.

Si on considère les récidives uniques, celles-ci s'effectuent aux alentours de la sixième année :

— une après 3 ans ;

— une après 4 ans ;

— une après 5 ans ;

— une après 6 ans ;

— une après 7 ans ;

— deux après 9 ans ;

— une après 11 ans.

Nous avons jugé préférable de mettre à part le cas d'une de nos malades (n° 3) dont le traitement initial fut l'implantation d'ytrium par voie nasale. Cette malade subit une deuxième intervention par voie nasale avec pose itérative d'ytrium, puis une nouvelle intervention 2 ans après par voie haute. Cette malade pose le problème des récidives après ytrium, qui est bien différent de celui des rechutes après voie haute.

DIAGNOSTIC DE LA RECIDIVE

Sur le plan clinique la récidive fut évoquée facilement chez les malades qui avaient bien voulu se soumettre à la discipline d'une surveillance régulière.

1° Sur le plan ophtalmologique

Elle s'est manifestée chez 5 de ces malades par une baisse secondaire de l'acuité visuelle et une baisse d champ visuel succédant, après un temps de latence plus ou moins long, à l'amélioration postopératoire.

Il faut insister sur le caractère inéluctable et progressif de cette aggravation qui est en général lente, étalée sur plusieurs mois, mais peut présenter sous l'effet de certaines thérapeutiques (désinfiltrants) des régressions parfois même importantes.

Le tableau que présente la récidive est d'ailleurs sou-

vent très difficile à distinguer de la symptomatologie lié au développement d'une arachnoïdite. C'est ainsi qu'une de nos malades (n° 71) présentant, 2 ans après la première intervention, une baisse de l'acuité visuelle et une nouvelle perturbation campimétrique (apparition d'un scotome bitemporal) fut suspectée de récidive et opérée. L'intervention ne montra qu'une arachnoïdite, mais améliora la malade.

Dans le diagnostic des récidives, il est classique de souligner l'importance majeure accordée aux aggravations de la sphère visuelle, ceci est d'ailleurs bien compréhensible si l'on considère à la fois l'importance de leur retentissement fonctionnel et la facilité de leur exploration. Il est cependant nécessaire, par un examen ophtalmologique complet, d'éliminer une éventuelle affection ophtalmologique intercurrente qui peut, chez un malade et un examinateur sensibilisés, faire suspecter à tort une récidive. C'est ainsi que chez une de nos malades une baisse de l'acuité visuelle survenant après l'intervention était due à l'apparition d'une cataracte. Un autre de nos malades présenta, dans cet ordre d'idées, une aggravation visuelle secondaire qu'on ne put rattacher formellement à une cause ; quatre ans après une intervention par voie intracrânienne, il présenta, au décours d'une grippe, une cécité brutale qui rétrocéda de façon transitoire sous l'effet d'un traitement anti-inflammatoire, puis rechuta de façon plus lente. Devant l'incertitude du diagnostic entre récidive et névrite optique postgrippale, une intervention fut proposée, le malade la refusa et fut soumis à la radiothérapie qui obtint une nouvelle rétrocession transitoire (n° 92).

2° Sur le plan endocrinien

La moindre valeur apparente qu'on peut attribuer à l'évolution des signes endocriniens dans le diagnostic d'une récidive semble due au fait qu'une surveillance régulière de l'état hormonal est moins bien acceptée par le malade. Chez un de ceux-ci, pourtant, la baisse de

l'acuité visuelle qui permit d'affirmer la récidive s'accompagna également de l'apparition d'une aménorrhée-galactorrhée et d'un déficit thyroïdien (n° 39).

Devenir des récidives :

Le devenir des récidives n'est pas forcément mauvais. Il est certain que 2 fois un décès postopératoire immédiat fut à déplorer et que 1 fois on notait une aggravation. 2 fois les perturbations visuelles demeurèrent stationnaires après intervention et dans 4 autres cas la nouvelle intervention fut suivie d'une nouvelle amélioration permettant, pour l'un de ces malades, la reprise de son activité.

Trois de ces malades ont été revus après un recul de six mois. L'examen ophtalmologique et endocrinien confirme l'amélioration.

IV. Etude analytique des suites opératoires

Nous voudrions maintenant étudier de façon analytique l'évolution générale des signes visuels et endocriniens au lendemain de l'intervention, pour déterminer quels résultats peut-on espérer sur le plan fonctionnel.

A. DU POINT DE VUE VISUEL

Nous envisagerons ici l'évolution postopératoire des signes visuels en dehors des récidives en gardant seulement les observations pour lesquelles un examen pré et postopératoire permet une évaluation objective de l'évolution.

Sur les 69 malades suivis n'ayant pas récidivé, nous éliminons :

— 4 malades n'ayant pas de troubles visuels avant

l'intervention (l'un n'ayant qu'un léger œdème du fond d'œil).

— 2 malades dont l'amélioration postopératoire reste purement subjective.

Enfin, pour conserver à cette série une homogénéité, nous avons exclu 4 malades faute de précisions suffisantes sur la date de début de leurs signes visuels.

C'est donc sur 59 malades que l'on peut conclure que :

— 11 sont restés stationnaires (18,6 %) ;

— 2 se sont aggravés (3,4 %) ;

— 46 se sont améliorés (77,9 %).

Il est possible de fournir des précisions sur les modalités de cette récupération.

1° Le délai de cette récupération

— 20 malades (43,4 %) ont vu apparaître les premiers signes d'amélioration en moins d'un mois ; chez l'un d'entre eux l'ébauche de récupération fut notable avant le 8e jour, et deux avant le 15e jour.

— 8 malades ont attendu moins de 2 mois (17,4 %).

— Chez 14 malades la récupération n'est apparue qu'entre le 2e et 6e mois (30,4 %).

— Enfin, chez 4 malades, c'est entre le 6e et le 12e mois que l'amélioration se manifesta (8,7 %).

Aucun malade, resté stationnaire pendant un an, ne présenta d'amélioration ultérieure.

2° Evolution pré-opératoire et qualité de la récupération

Nous avons cherché à préciser s'il existait une relation entre l'évolution visuelle postopératoire et la longueur de l'évolution préopératoire.

C'est ainsi que :

— Sur 4 malades opérés après une évolution inférieure à 1 mois :

- 1 seul resta stationnaire,
- 3 furent améliorés (75 %).

— Sur 17 malades opérés après une évolution comprise entre 2 et 6 mois :

- 2 sont restés stationnaires,
- 15 furent améliorés (88,2 %).

— Sur 29 malades opérés après une évolution comprise entre 6 et 12 mois :

- 2 furent aggravés,
- 5 sont restés stationnaires,
- 22 furent améliorés (75,1 %).

— Sur 9 opérés après une évolution supérieure à 12 mois :

- 3 sont restés stationnaires,
- 6 furent améliorés (66,6 %).

Il semblerait donc que le résultat soit discrètement meilleur quand l'évolution est courte.

Néanmoins, ces chiffres restent un peu arbitraires en raison du petit nombre de malades. Ce qui a une valeur statistique faible.

3° Evolution pré-opératoire et rapidité de la récupération

Par contre, il semble que la durée de l'évolution préopératoire ait une influence sur la rapidité de la récupération et que l'on puisse dire de façon approximative que le temps de récupération est à peu près parallèle à la longueur du délai préopératoire.

— C'est ainsi que les 3 malades opérés après une évolution inférieure à un mois récupérèrent en moins de 6 mois, dont 2 en moins de un mois (66,6 %).

— Sur 15 malades opérés après une évolution comprise entre 2 et 6 mois :

- 7 récupérèrent en moins d'un mois (46,6 %),
- 3 récupérèrent entre 1 et 2 mois,
- 5 récupérèrent entre 2 et 6 mois.

— Sur 22 malades opérés après une évolution comprise entre 6 et 12 mois :

- 9 récupérèrent en moins d'un mois (40,9 %),
- 5 récupérèrent entre 1 et 2 mois,
- 8 récupérèrent entre 2 et 6 mois,
- 1 récupéra entre 6 et 12 mois.

— Sur 6 malades opérés après une évolution supérieure à 12 mois :

- 2 récupérèrent en moins d'un mois (33,3 %),
- 4 récupérèrent entre 6 et 12 mois.

On peut donc en conclure que les premiers signes de récupération apparaissent en moins d'un mois chez :

— 66,6 % de malades opérés après une évolution inférieure à 1 mois ;

— 46,6 % de malades opérés après une évolution comprise entre 2 et 6 mois ;

— 40,9 % de malades opérés après une évolution comprise entre 6 et 12 mois ;

— 33,3 % de malades opérés après une évolution supérieure à 12 mois.

4° Atrophie optique et récupération

Les constatations optalmoscopiques peuvent avoir dans une certaine mesure une valeur pronostique et en particulier l'existence d'une atrophie. C'est ainsi que sur 31 malades présentant un tel aspect, si l'on élimine les décès et les récidives, 29 % seulement sont améliorés.

D'autre part, parmi ces 9 sujets améliorés, 2 seulement ont bénéficié d'une amélioration importante : supérieure à 3/10 dans un cas, à 7/10 dans l'autre.

En contre-partie, l'amélioration d'une de nos malades aveugle avant l'intervention et qui après l'intervention distingue les ombres, les lumières et les silhouettes, si elle ne peut être chiffrée représente cependant une amélioration intéressante.

Nous n'envisagerons pas ici l'incidence clinique de la radiothérapie. La discussion de ses indications chez un malade dépourvu de signes visuels déborderait le cadre de cette étude.

Elle a été utilisée à titre post-opératoire chez 4 de nos malades en donnant un résultat.

Par contre, pour un de nos opérés elle a été incriminée dans le développement d'une diathèse hémorragique qui compliqua l'intervention.

B. DU POINT DE VUE ENDOCRINIEN

L'évolution des troubles endocriniens est moins facile à étudier que celle des troubles visuels car le bilan hormonal effectué dans les suites lointaines est souvent long et nécessite une hospitalisation qu'admet plus ou moins bien un malade amélioré par ailleurs.

De plus, la notion d'une amélioration subjective est

ici plus sujette à caution que dans le domaine visuel.

Si la réapparition des règles après l'intervention ou même la survenue d'une grossesse est un signe favorable qui attire l'attention, l'amélioration de déficits mineurs est souvent d'ordre biologique et peut échapper à un examen incomplet.

Il est, en outre, parfois difficile de faire la part du traumatisme opératoire dans un déficit hormonal expertisé après intervention. C'est ainsi que, sur les malades qui présentaient avant l'intervention un déséquilibre endocrinien, 20 ont été suivis pendant un laps de temps variable. Ces 20 malades ont tous bénéficié d'un bilan clinique et endocrinologique post-opératoire le plus souvent répété. De plus la majorité avait eu une exploration biologique dans la période pré-opératoire :

— 2 ont été suivis pendant un mois.

— 7 pendant un délai compris entre un et dix mois.

— 4 ont été suivis pendant un délai compris entre 12 et 24 mois.

— 7 malades enfin ont été suivis pendant plus de deux ans, dont l'un pendant 3 ans, un autre pendant 5 ans, un 3e pendant 7 ans.

Sur ces 20 malades :

1° 10 sont améliorés

— 4 ont été améliorés à la fois sur le plan clinique et biologique.

— 2 fois l'amélioration existant cliniquement ou affirmée par le malade n'a pas été confirmée par les examens biologiques.

— 4 fois l'amélioration biologique ne s'est pas retrouvée sur le plan clinique.

2° 3 sont restés stationnaires

3° Enfin le bilan post opératoire chez ces malades fait état d'une aggravation 7 fois

— Aggravation de déficits constatés antérieurement à l'intervention : 2 fois.

— Apparition de déficits nouveaux : 5 fois.

Néanmoins, le polymorphisme du tableau endocrinien nous oblige à considérer séparément le devenir des différentes manifestations hormonales.

1° *C'est ainsi que deux acromégales,* évoluant avant l'intervention depuis respectivement 4 et 5 ans, ont été revus au bout de 3 et 4 mois. La brièveté de ce délai ne nous a pas empêché de constater chez ces deux malades une amélioration qui, pour être subjective, n'en fut pas moins très appréciée par les sujets. On ne peut en effet parler chez eux d'une réduction du volume des extrémités, mais d'une diminution de l'infiltration tégumentaire, importante sur le plan fonctionnel. Chez une de ces malades l'amélioration ne fut que partielle, puisqu'il persistait une aménorrhée-galactorrhée droite.

2° *Sur le plan génital,* 10 malades ont été suivis (4 femmes et 6 hommes) plus d'un an.

— Pour ces derniers l'amélioration clinique a été affirmée par 2 malades, néanmoins aucune amélioration objective n'a été notée. Sur le plan biologique le dosage de F.S.H. s'est normalisé 2 fois.

— Dans le sexe féminin, l'amélioration, plus facile à objectiver, a été prouvée par la réapparition de menstruations chez deux malades : une fois sous traitement médical, une fois spontanément. Dans ce dernier cas, la qualité de l'amélioration a été confirmée par une grossesse dans l'année suivant l'intervention.

Il s'agissait d'une femme de 30 ans qui consultait pour une aménorrhée, des céphalées, une baisse de l'Acuité Visuelle. Les examens mettaient en évidence une insuf-

fisance nette du secteur gonadique, plus discrète dans les domaines thyroïdien et cortico-surrénalien. L'examen ophtalmologique montrait une Acuité visuelle de 8/10 à Droite, 7/10 à Gauche, des papilles pâles, deux scotomes temporaux. La radiographie complétait la symptomatologie en révélant l'existence d'une grande selle turcique, les incidences spéciales n'apportant pas de renseignements complémentaires, pas plus que l'Electro-Encéphalographie. Le diagnostic ainsi posé, l'intervention permit une très large exérèse de la coque d'un adénome kystique du volume d'une grosse cerise, refoulant en dehors le Nerf Optique Droit. L'examen confirme le diagnostic d'adénome, qui est de type mixte. Les suites immédiates furent simples. Le Champ Visuel pratiqué 3 mois après était normal, les papilles se recoloraient en 6 mois, l'Acuité Visuelle passait respectivement de 7 à 9/10 et de 8 à 10/10.

La malade était réhospitalisée 18 mois après pour une baisse de l'Acuité Visuelle, apparue peu de temps après une grossesse. Cette gestation s'était déroulée sans incidents notables ; cependant le retour de couches ne s'était pas produit. Le résultat des examens et en particulier de la pneumographie, ne permettait pas de conclure formellement à une récidive ; néanmoins le contexte dans lequel survenait cette baisse de l'Acuité Visuelle, poussait à l'intervention. Elle montrait que la région chiasmatique était le siège d'un processus cicatriciel atteignant les Nerfs Optiques. Les suites étaient simples et 4 mois après les règles réapparaissaient sans l'aide du traitement œstrogénique, que la nature histologique de l'adénome contr'indiquait. Dix-huit mois plus tard, une nouvelle baisse de l'Acuité Visuelle permettait de suspecter la reprise du processus d'arachnoïdite contre lequel on employait la Radiothérapie qui améliorait la malade sur le plan visuel, mais les règles disparaissaient à nouveau. Cette femme nous a récemment donné de ses nouvelles : elle a 37 ans, elle estime que son Acuité visuelle est stationnaire, elle a subi une intervention chirurgicale pour cystocèle le 6 octobre 1965.

3° *Sur le plan cortico-surrénalien*

Le bilan pré-opératoire trouvé déficitaire 7 fois s'est normalisé 4 fois.

4° *Sur le plan thyroïdien*

Le bilan pré-opératoire trouvé déficitaire 10 fois s'est normalisé 5 fois.

Aux termes de ce bilan le petit nombre de chiffres empêche de tirer des conclusions formelles.

1° Néanmoins il paraît superflu d'insister sur le rôle du traitement substitutif post-opératoire. Son existence rend difficile l'appréciation du geste opératoire en lui-même et si chez 11 de nos malades les améliorations qui ont été notées sont apparues moyennant la continuation régulière du traitement substitutif, 4 de nos malades ont put, après intervention, arrêter le traitement substitutif au bout de 1 à 2 ans. Deux malades enfin, présentant un déficit cortico-surrénalien et gonadique, dont on a eu des nouvelles, après un recul de 2 ans, ne présentaient plus alors aucun symptôme sur le plan biologique en dépit de l'arrêt du traitement.

2° En outre, si on veut comparer le devenir en fonction de la nature du déficit, il semble que ce soit dans la sphère génitale que l'on obtienne les moins bons résultats en ce qui concerne le nombre des malades. C'est ainsi que sur 10 aménorrhées 2 seulement ont été améliorées.

A l'inverse, il semble que ce soit dans le domaine cortico-surrénalien que sont observés les résultats les plus intéressants.

Le délai de récupération semble plus tardif qu'en ce qui concerne les signes visuels, puisque les premiers signes d'amélioration n'apparaissent qu'après le 4e mois,

et surtout la récupération s'étale sur une durée très longue.

En ce qui concerne les déficits apparus après l'intervention il faut opposer :

— Les manifestations d'apparition précoce et en général transitoires qui nécessitent cependant une surveillance post-opératoire soigneuse et un traitement énergique car nous avons vu qu'ils pouvaient être très graves. Il s'agit le plus souvent d'un déficit cortico-surrénalien aigu, des accès de polyurie sont également fréquents, mais rétrocèdent facilement sous traitement.

— A l'inverse le déficit d'apparition plus tardive n'a en général pas ce caractère transitoire. C'est ainsi que nous avons constaté deux fois un déficit apparu 1 an après le traitement.

C. ESSAIS D'ETABLISSEMENT DU PRONOSTIC VITAL

Sur le plan vital enfin, interviennent des facteurs anatomiques et cliniques. Nous n'envisagerons pas de comparer ici les résultats obtenus en fonction de la technique chirurgicale employée ; puisque dans cette série, très peu de nos malades ont bénéficié de l'implantation d'ytrium par voie nasale. Par contre, la majorité a bénéficié d'une intervention par voie haute selon une technique maintenant établie. La disproportion qui existerait entre ces deux groupes rendrait toute comparaison valable impossible.

1° Facteurs cliniques

a) *Age et terrain.*

Il est certain que le terrain joue un rôle essentiel dans les suites opératoires, en particulier l'existence de tares viscérales. L'âge intervient également dans le devenir des malades. C'est ainsi qu'avant 40 ans la mortalité n'est que de 5 % atteignant des chiffres plus élevés après cet âge :

— 34 % de 40 à 50 ans.

— 32 % de 50 à 60 ans.

— 28 % au-delà.

b) *Durée de l'évolution pré-opératoire.*

L'analyse de la mortalité en fonction de la longueur de l'évolution pré-opératoire ne nous a pas permis d'apporter d'éléments concluants. En particulier il ne semble pas que le nombre des décès croisse avec la longueur de l'évolution.

— C'est ainsi que sur les malades opérés dans un délai inférieur à un an nous avons une mortalité de 18,5 %.

— Sur les malades opérés dans un délai compris entre un et deux ans nous avons une mortalité de 10,5 %.

— Sur les malades opérés dans un délai compris entre 2 et 3 ans nous avons une mortalité de 43,7 %.

— Sur les malades opérés dans un délai compris entre 3 et 4 ans nous avons une mortalité de 20 %.

— Sur les malades opérés dans un délai compris entre 4 et 10 ans nous avons une mortalité de 28 %.

— Sur les malades opérés dans un délai supérieur à 10 ans nous avons une mortalité de 7,1 %.

c) *L'existence de signes neurologiques.*

L'existence de signes neurologiques nous a paru être péjorative, à l'exception, bien sûr, des céphalées qui sont habituelles :

— Sur 15 malades présentant une séméiologie neurologique (déficit moteur, paralysies des nerfs craniens, hypertension intra-cranienne manifeste) 8 décèdent dans les suites immédiates, soit une mortalité de 53 %.

Nous avons vu que ces manifestations neurologiques

traduisaient l'existence d'expansions tumorales. Il existe également d'autres facteurs anatomiques intervenant dans le pronostic.

2° Facteurs anatomiques

a) *Volume de la tumeur.*

La gravité de ces formes a été soulignée par de nombreux auteurs, ainsi que leur rareté.

David cite cette éventualité dans 13 cas. Frugoni et Giamosso en rapportaient 14 cas.

Il est difficile de préciser un critère permettant de parler de grosses tumeurs et David propose de réserver le nom d'adénome géant aux tumeurs dont la portion extra-sellaire est plus importante que la portion intra-sellaire.

Cette définition semble pouvoir s'appliquer à la majorité des 14 cas que nous avons rencontré :

Dans deux cas en particulier les dimensions de la tumeur atteignaient, dans le sens antéro-postérieur, respectivement 6 et 8 cm. Ce n'est d'ailleurs souvent que l'autopsie qui permet d'apprécier l'importance exacte de la masse. En effet, tous les auteurs s'accordent pour souligner la gravité de ces formes, pour lesquelles, de l'avis général, la mortalité dépasse 40 %.

De même, sur 14 cas observés, nous avons rencontré 7 décès et deux récidives.

Il est d'ailleurs bien classique de souligner la gravité, sur le plan vital immédiat, d'une exérèse tumorale incomplète. L'impossibilité technique de pratiquer l'exérèse totale de ces tumeurs géantes contribue à en expliquer le pronostic fâcheux.

Nous avons étudié, sur ces 14 tumeurs, la longueur de l'évolution préopératoire.

— Dans 6 cas, celle-ci était supérieure à 3 ans. Dans ces observations, il est facile, compte tenu de la longueur de l'évolution, de concevoir que la tumeur puisse avoir acquis une masse considérable.

— Par contre, dans 8 cas, la tumeur fut découverte après une évolution inférieure à 2 ans et elle présentait pourtant un volume important.

Il est d'ailleurs intéressant de noter que dans 2 cas de « grosses tumeurs » découvertes après une évolution courte il existait des anomalies nucléaires (n° 72 et n° 82) posant ainsi le problème d'une certaine malignité histologique.

b) « *Malignité histologique* »

Cette question a déjà fait l'objet de travaux antérieurs, en particulier de l'école lyonnaise, qui ont permis d'affirmer que « l'histologie est à elle seule impuissante à affirmer en toute certitude le pronostic pratique de malignité ». (75).

Nos constatations semblent s'inscrire dans ce sens, puisque sur les 11 cas où a été notée l'existence de signes histologiques suspects :

— 7 malades avaient présenté une évolution préopératoire de plus de quatre ans.

— 2 autres de moins de deux ans.
Les constatations opératoires dans ces 9 cas ne montrèrent pas de caractères particuliers.

— A l'inverse, dans les 2 cas restant, le volume de la tumeur était particulièrement important malgré une courte évolution (n° 72 et n° 82).

Parmi les 7 malades qui survécurent à l'intervention, un seul présenta une récidive. Ce sujet devait d'ailleurs rechuter trois fois. Les deux premières fois les constatations histologiques laissèrent peut-être une incertitude

sur la nature de la tumeur, mais ne montrèrent pas de signes manifestes de malignité.

C'est seulement sur les examens pratiqués après la troisième et quatrième intervention qu'apparurent des anomalies morphologiques dans celles-ci. Nous avons actuellement, pour ce malade, un recul de 20 mois. Son état est pratiquement inchangé depuis l'intervention.

3° Sur le plan thérapeutique

enfin, l'immense majorité des malades ayant bénéficié d'un abord par voie haute il nous est impossible de comparer les résultats obtenus par cette méthode et par l'implantation d'ytrium.

CONCLUSIONS

Notre travail repose sur l'étude de cent adénomes hypophysaires traités chirurgicalement et tous vérifiés histologiquement.

L'étude des données cliniques et des résultats post-opératoires permet de formuler les conclusions suivantes :

1° Sur le plan étiologique, nous avons noté une discrète prédominance du sexe masculin (52 %) et la survenue élective de l'affection entre 40 et 55 ans. La découverte d'un adénome avant 20 ans est rare (5 %).

L'adénome chromophobe représente la variété histologique la plus fréquemment rencontrée.

2° Sur le plan clinique, il faut distinguer :

— Les symptômes du début réel de la maladie qui sont, dans un pourcentage à peu près égal d'ordre visuel (47 %) ou endocrinien (45 %).

— Les symptômes d'appel qui font porter le diagnostic sont le plus souvent des perturbations de la sphère visuelle (70 %), il s'agit généralement d'une baisse de l'acuité.

— Le bilan préopératoire permet de souligner :

● Le caractère presque constant des perturbations ophtalmologiques (95 %), la plus évocatrice est l'amputation du champ visuel qui réalise habituellement une hémianopsie bitemporale (80 %), plus ou moins complète et habituellement symétrique. L'existence d'une hémia-

nopsie latérale homonyme est exceptionnelle (3 %). L'examen ophtalmoscopique montre dans 81 % des cas, des modifications papillaires : décoloration à prédominance temporale ou même atrophie complète.

● La séméiologie endocrinienne est plus polymorphe et les manifestations de l'hypopituitarisme dissocié (48 %) sont plus souvent rencontrées que celles d'un hypopituitarisme global. A l'inverse l'acromégalie est plus rare (12 %), ainsi que le syndrome de Cushing (1 %) ou de Chiari-Frommel (1 %).

● Parmi les signes neurologiques, les céphalées constituent l'élément le plus constant (72 %). L'atteinte des nerfs crâniens (7 %), l'existence de troubles psychiques (2 %) sont en général liées à des expansions de la tumeur · l'hypertension intracrânienne est plus rare (6 %), ainsi que les troubles de conscience (1 %).

— Les examens paracliniques concourent à l'établissement du diagnostic :

● Les radiographies simples révèlent en général un agrandissement de la selle turcique qui peut être global (24 %) ou prédominer dans le sens vertical (37 %), ou dans le sens antéro-postérieur (25 %). Des érosions plus localisées sont également fréquentes.

● Le bilan angiographique et l'encéphalographie gazeuse fractionnée sont parfois nécessaires pour préciser la topographie exacte et les expansions de la tumeur.

● Le rôle de l'E.E.G. est plus modeste, de même que celui de la gammagraphie.

3° L'étude des suites opératoires permet d'apprécier la qualité des résultats obtenus, au prix d'une mortalité opératoire de 20 %. Sur 58 malades suivis pendant plus d'un an, 36 peuvent être considérés comme guéris, dans la majorité des cas sans séquelles, l'état de 12 malades

est resté stationnaire. La fréquence des récidives est faible (10 %).

— Sur le plan ophtalmologique, 46 malades sont améliorés : l'apparition des premiers signes de récupération est rapide, avant la fin du premier mois dans 43,4 % des cas. Aucune récupération ne s'est manifestée après un délai supérieur à 1 an. Si la longueur de l'évolution postopératoire influe peu sur la qualité du résultat il semble, au contraire, que la rapidité de la récupération varie en raison inverse de la longueur de l'évolution préopératoire.

— Sur le plan endocrinien, l'appréciation des résultats est moins facile. Sur 20 malades suivis cliniquement et biologiquement, 50 % sont améliorés.

● L'amélioration porte en général sur le déficit corticosurrénalien.

● La rétrocession des signes génitaux est plus inconstante. Dans un cas pourtant, il a été constaté la réapparition spontanée d'une menstruation normale et même la survenue d'une grossesse. La récupération postopératoire apparaît de façon plus tardive et plus étalée que pour les signes visuels.

— Sur le plan vital enfin, il faut souligner la gravité particulière de tumeurs de volume important, par contre, la présence d'anomalies nucléaires ne nous a pas paru entraîner une évolutivité particulière.

Le Président de la Thèse :
Prof. WERTHEIMER

VU et permis d'imprimer
LYON, le 2 Décembre 1965

Le Recteur, Président du
Conseil de l'Université,

LOUIS

Vu, le Doyen,
L'Assesseur,

Louis REVOL

LISTE DES MALADES

N° 1	AG...	3599	N° 51	GR...	3445
N° 2	AL...	1984	N° 52	GR...	1814
N° 3	AS...	12080	N° 53	GR...	13967
N° 4	AU...	1483	N° 54	GU...	1937
N° 5	AU...	**2034**	N° 55	HE...	237
N° 6	AU...	9470	N° 56	HE...	2197
N° 7	BA...	3768	N° 57	IM...	1781
N° 8	BE...	11677	N° 58	JA...	2779
N° 9	BE...	1877	N° 59	LA...	3829
N° 10	BI...	**10089**	N° 60	LA...	1822
N° 11	BL...	2393	N° 61	MA...	2807
N° 12	BO...	3767	N° 62	MA...	2065
N° 13	BO...	5209	N° 63	MA...	16196
N° 14	BO...	1796	N° 64	MA...	500
N° 15	BO...	3583	N° 65	MA...	1554
N° 16	BR...	550	N° 66	MA...	369
N° 17	BU...	32	N° 67	MA...	3214
N° 18	BU...	H 36 p 278	N° 68	MA...	2409
N° 19	BU...	381	N° 69	ME...	192
N° 20	BU...	F 38 p 289	N° 70	ME...	497
N° 21	CA...	2292	N° 71	MI...	2230
N° 22	CA...	F 45	N° 72	MO...	3481
N° 23	CA...	16 246	N° 73	MO...	375
N° 24	CH...	2311	N° 74	PE...	3335
N° 25	CO...	3813	N° 75	PE...	6143
N° 26	CO...	1699	N° 76	PI...	2876
N° 27	CO...	2041	N° 77	PO...	H 60 p 132
N° 28	CO...	1742	N° 78	PR...	1559
N° 29	CR...	11306	N° 79	RA...	2315
N° 30	DA...	1442	N° 80	R...	437.1317
N° 31	DA...	18048	N° 81	RE...	2223
N° 32	DE...	3397	N° 82	RO...	3689
N° 33	DE...	2308	N° 83	RO...	16993
N° 34	DE...	F 37 p 185	N° 84	RO...	11791
N° 35	DE...	3714	N° 85	RO...	3469
N° 36	DO...	3319	N° 86	SA...	3882
N° 37	DU...	3723	N° 87	SA...	3912
N° 38	DU...	2279	N° 88	SA...	3732
N° 39	DU...	18133	N° 89	SC...	2541
N° 40	EN...	2097	N° 90	SC...	2604
N° 41	EV...	3628	N° 91	SO...	2016
N° 42	EY...	2754	N° 92	ST...	14805
N° 43	FA...	2379	N° 93	TA...	1935
N° 44	FA...	10298	N° 94	TO...	462
N° 45	FE...	2567	N° 95	VA...	1470
N° 46	GA...	1214	N° 96	VE...	12785
N° 47	GU...	6869	N° 97	VI...	F 44
N° 48	GO...	1795	N° 98	VI...	2934
N° 49	GR...	2557	N° 99	VI...	14447
N° 50	GR...	2387	N° 100	ZA...	2155

BIBLIOGRAPHIE

1. Alloiteau (J.-J.). — Contrôle Hypothalamique de l'Adeno-Hypophyse. *Biologie Médicale,* 1962, 51, pp. 250-259.

2. Bailey (P.). — L'acromégalie et son histoire. *Revue Neurologique,* 1952, 86, pp. 741-745.

3. Bakay (L.) and Bean (B.-C.). — Relative diagnostic value of air study and angiography in suprasellar masses. *Journal of Neurosurgery,* 1963, 20, pp. 729-739.

4. Baker (G.-S.). — Treatment of pituitary adenomas. *Archives of surgery,* 1960, 81, 5, pp. 842-846.

5. Balosso (J.). — Le diagnostic radiologique des adénomes hypophysaires. *Thèse Médecine,* Strasbourg, 1961.

6. Beck (H.-G.). — Early observations pertaining to the hypophysis. *Endocrinology,* 1922, 6, pp. 40-47.

7. Benoit (J.). — Conceptions actuelles sur le mécanisme du contrôle hypothalamique de l'hypophyse. *Biologie Médicale,* 1962, 51, pp. 308-320.

8. Boselli (F.) and Jefferson (A.-A.). — E.E.G. with chromophobe adenomata and Rathke pouch cysts : modifications by associated desorders. *E.E.G. Clin. Neurophysiol.,* 1957, 9, pp. 275-290.

9. Bricaire (M.), Courjarret (J.), Matthieu de Fossey (B.)., Baillet (J.), Joly (J.). — Test au Néomercazole. *Annales d'Endocrinologie,* 1964, 25, pp. 40-44.

10. Courjon (J.). — Formes anatomo-cliniques des tumeurs hypophysaires. *Thèse Médecine,* Lyon, 1947.

11. Cushing (H.). — Les syndromes hypophysaires du point de vue chirurgical. *Revue Neurologique,* 1922, 24, 6, pp. 779-808.

12. Cushing (H.). — Tumeurs intracrâniennes. Etude analytique de 2.000 tumeurs vérifiées et de leur mortalité opératoire. Masson, éditeur, 1937.

13. Cushing (H.) and Davidoff (L.-M.). — The pathological findings in four autopsied cases of Acromegaly with a discussion of their significiance. Monograph of the Rockefeller Institute, New York, 1927.

14. Dandy (W.). — An operation for the removal of large pituitary tumors. *Johns Hopkins Hospital Bulletin,* 1922, 33, p. 189.

15. David (M.), Bernard-Weil (E.) et Pradat (P.). — Adénomes hypophysaires chez l'enfant. *Neuro-Chirurgie,* 1962, 8, pp. 49-50.

16. David (M.), Fischgold (H.), Benda (P.), Damassio (J.). — Radiographies volumétriques et épreuves hormonales de l'adénome hypophysaire. *Presse Médicale,* 1954, 62, 6, pp. 117-119.

37. Decourt (J.), Herlant (M.), David (M.) de Gennes (J.-L.), Bernard-Weil (E.), Olivier (L.). — Etude d'un adénome hypophysaire avec Syndrome de Cushing favorisant l'identification des cellules corticotropes chez l'homme. *Annales d'Endocrino.,* 1963, 24, pp. 497-507.

18. Decourt (J.), Michard (J.-P.), Maunaud (B.). — Maladie de Basedow avec exophtalmie maligne traitée par une implantation intrasellaire d'Ytrium 90. *Annales d'Endocrinologie,* 1964, 25 (supp.), pp. 739-743.

19. Decourt (J.), Petit-Dutaillis (D.), Michard (J.-P.), Bernard-Weil (E.). — Progrès apportés aux résultats du traitement chirurgical des adénomes de l'hypophyse et des craniopharyngiomes par l'hormonothérapie cortico-surrénalienne pré et post-opératoire. *Presse Médicale,* 1958, 66, 43, pp. 971-974.

20. Dilenge (D.), Pradat (P.), David (M.). — Contribution à l'étude neuro-radiologique des adénomes hypophysaires en vue du choix des indications théra-

peutiques. *Actualités endocrinologiques,* 1963, 4e série, pp. 135-147.

21. Fishgold (H.), David (M.), Le Besnerais (Y.). — Etude artériographique du siphon carotidien dans les tumeurs hypophysaires. *Revue Neurologique,* 1952, 87, pp. 557-559.

22. Mlle Franchet (G.). — Etude critique du test à la Métopirone. *Thèse Médecine,* Lyon, 1963.

23. De Gennes (L.), Bricaire (M.), Leprat (J.), Vallée (B.). — Tumeurs hypophysaires et Maladie de Cushing (à propos d'une observation personnelle). *Presse Médicale,* 1963, 71, 18, pp. 903-906.

24. German (W.-J.), Flanigan (S.). — Pituitary adenomas : a follow-up study of the Cushing series. *Clinical Neuro-Surgery,* 1962 10, pp. 72-81 (Williams et Wilkins, Baltimore, 1964).

25. Gilbert-Dreyfus, Sebaoun (J.), Delzant (G.), Bernard-Weil (E.), Lisfranc (S.). — Bilan biologique des hypophysectomies chirurgicales pour tumeurs hypophysaires. *Actualités Endocrinologiques,* 1963, 4e série, pp. 199-203.

26. Gilbert-Dreyfus, Sebaoun (J.), Delzant (G.) Outzekhovsky (G.), Gali (P.). — Exploration de la fonction thyroïdienne dans les panhypopituitarismes, les tumeurs hypophysaires et chez les hypophysectomisés. *Annales d'Endocrinologie,* 1964, 25 (suppl.), pp. 699-708.

27. Girod (C.), — Cytologie et cytophysiologie du lobe antérieur de l'hypophyse. *Gazette des hôpitaux,* 1964, 136, 16, pp. 821-825.

28. Guiot (G.) et collaborateurs. Adénomes hypophysaires. Masson, Paris, 1958, 276 pages.

29. Hartemann (P.), Schmitt (J.), Arnould (G.), Kissel (P.). — Acromégalie et Neuro-fibromatose de Recklinghausen. (A propos de dix cas.). *Annales d'Endocrinologie,* 1964, 25, pp. 601-618.

30. Heimbach (S.B.). — Follow-up studies on 105 cases of verified chromophobe and acidophile pituitary adenomata after treatment by transfrontal operation and X-ray irradiation. *Acta Neurochir.,* 1959, 7, pp. 101-155.

31. Henderson (W.R.). — The pituitary adenomata. A follow-up study of the surgical results in 338 cases. (Dr Harvey Cushing's series). *British Journal of Surgery*, 1939, 26, pp. 811-921.

32. Hennen (G.), Franchimont (P.). — Etude du taux sérique des hormones hypophysaires dans l'insuffisance thyroïdienne. *Annales d'Endocrinologie*, 1964, 25, pp. 638-642.

33. Herlant (M.). — Quelques notions récentes sur l'histophysiologie de l'antehypophyse. *Biologie Médicale*, 1962, 51, pp. 205-221.

34. Herlant (M.), Decourt (J.). — Identification des cellules corticotropes dans un adénome hypophysaire ayant déterminé une maladie de Cushing. *Semaine des Hôpitaux de Paris*, 1964, 40, pp. 1426-1431.

35. Kernohan (J.-W.) et Sayre (G.-P.). — Tumors of pituitary gland and infundibulum Atlas of tumors pathology. 10-36. *Armed Forces Institute of Pathology*. Washington, 1956, 81 pages.

36. Klotz (H.-P.), Aboulker (J.), Mme Peillon (F.), Racadot (P.). — Adénome hypophysaire de type « mixte » avec symptomatologie acromégalique. *Annales d'Endocrinologie*, 1964, 25, pp. 499-502.

37. Klotz (H.P.), Racadot (J.), Olivier (L.). — Apports de nouvelles données morphologiques à la connaissance des adénomes hypophysaires dans l'Acromégalie. *Semaine des hôpitaux de Paris*, 1964, 40, pp. 3025-3028.

38. Kordon (C.). — Contrôle hypothalamique de l'adénohypophyse. Régulation de la fonction gonadotrope femelle : activité FSH et LH. *Biologie Médicale*, 1962, 51, pp. 239-249.

39. Korpassy (B.). — Etudes expérimentales sur l'histophysiologie de l'adéno-hypophyse. *Annales d'Endocrinologie*, 1961, 22, 3, pp. 416-424.

40. Laine (E.), Fossati (P.), Delandsheer (J.-M.), Fourlinnie (J.-C.), Linquette (M.). — Adénome chromophobe dégénéré. *Lille Médical*, 1964, 9, pp. 252-257.

41. Lecuire (J.), Thierry (A.), Dechaume (J.-P.). — Adé-

nome chromophobe atypique. (Considérations cliniques, angiographiques et histopathologiques.) *Neuro-Chirurgie,* 1964, 10, pp. 179-185.

42. Lederer (J.). — Insuffisance thyroïdienne d'origine hypophysaire dans les suites éloignées de la polio-encéphalite. *Annales d'Endocrinologie,* 1964, 25 (suppl.) pp. 745-752.

43. Leriche (R.) et Wertheimer (P.). — Les voies d'accès de la région hypophysaire ; procédé frontal et fronto-temporal ; procédé trensphénoïdo-nasal *J. de Chir.,* Paris, 1923, 21, pp. 543 à 558.

44. Libert (O.). — Contrôle hypothalamique de l'adéno-hypophyse. Régulation de la fonction thyréotrope. *Biologie Médicale,* 1962, 51, pp. 260-267.

45. Linquette (M.), Laine (E.), Gautier (P.), Fossati (P.), May (J.-P.). — Le Syndrome galactorrhée-aménorrhée au cours des tumeurs hypophysaires. *Annales d'Endocrinologie,* 1961, 22, 5, pp. 817-820.

46. Luft (R.), Olivecrona (H.), Euler (U.). — Die endokrinen insuffizienzen nach der hypophysektomie beim Menschen. *Helvetica medica acta.* 1955, 22, pp. 338-350.

47. Luft (R.), Olivecrona (M.), Ikkos (O.). — Die hypophysektomie beim Menschen. *Deutsche medizinische Wochenschrift,* 1958, 32, pp. 1349-1352.

48. Michard (J.-P.), Malinsky (M.) — Résultats comparés des irradiations et de la chirurgie dans le traitement de l'Acromégalie. *Actualités Endocrinologiques,* 1963 4e Série, pp. 157-168.

49. Miller (G.), Simonin (R.), Crevat (A.), Vague (J.). — L'apport du Blanquet-Meyniel, dans le diagnostic des hypothyréoses d'origine hypophysaire. *Annales d'Endocrinologie,* 1964, 25 (suppl.), pp. 771-778.

50. Molinatti (G.M.), Camanni (F.), Massart (F.), Olivatti (M.), Pizzini (A.). — Traitement de l'Acromégalie par l'Ytrium 90. *Actualités Endocrinologiques,* 1963, 4e Série, pp. 177-185.

51. Montgomery (D.-A.-D.). — Pituitary tumors in Cushing's Syndrome. *Clinical neuro-surgery,* 1962, 10, pp. 169-188.

WILLIAMS et WILKINS, Baltimore, 1964.

52. MORNEX (R.), PEYRIN (J.-O.), BERGER (M.), Mme FRANCHET-SASSOLAS (G.). — Etude des composés iodés sériques dans l'insuffisance thyroïdienne d'origine centrale (A propos de 15 observations personnelles.) *Annales d'Endocrinologie*, 1964, 25 (suppl.) pp. 727-738.

53. NÜRNBERGER (J.-I.) et KOREY (S.-R.). — Pituitary chromophobe adenomas. *Springer publ. Comp.*, 1953.

54. PAILLAS (J.), VERNE (P.), LAVEILLE (J.), COMBALBERT (A.). — Considérations sur l'évolution des adénomes de l'hypophyse. (A propos d'une série opératoire de 60 cas avec contrôle histologique). *Marseille Médical*, 1965, 102, 9, pp. 667-677.

55. POUCHET (J.). — Réflexions sur les tumeurs de la région sellaire. *Thèse Médecine*, Lyon 1939.

56. POULAIN (S.), POMMATAU (E.), COLON (J.), DUTOU (L.). — Valeur du test à la Métopirone après implantation hypophysaire d'Ytrium dans les cancers hormono-dépendants. *Annales d'Endocrinologie*. 1964, 25, pp. 577-582.

57. PUTELAT (R.), Mme COTTE (M.-R.), TOMMASI (M.), ARCADIO (F.), SCHOTT (B.). — Syndrome de Chiari-Frommel symptomatique d'un adénome chromophobe de l'hypophyse. *Annales d'Endocrinologie* 1961, 22, 2, pp. 189-196.

58. RACADOT (J.), OLIVIER (L.), PORCILE (E.) DEBRYE (C.), KLOTZ (H.-P.). — Etude au microscope optique et au microscope électronique d'un adénome de type mixte avec symptomatologie acromégalique. *Annales d'Endocrinologie*, 1964, 25, pp. 499-502.

59. RAHMOUNI (D.). — Crâne, encéphalographie et angiographie de la carotide interne dans les adénomes chromophobes. *Thèse Médecine* Paris, 1963.

60. RAY (B.-S.), HORWITH (M.). — Surgical treatment of Acromégaly Clinical Neuro-Surgery, 1962, 10, pp. 31-59.
WILLIAMS et WILKINS. Baltimore, 1964.

61. Mlle ROCHE (M.-M.). — Etude statistique des tumeurs cérébrales opérées au Centre Neuro-Chirurgical de Lyon. *Thèse Médecine, Lyon*, 1952.

62. Rougerie (J.), Fardeau (M.) et Collaborateurs. Les cranio-pharyngiomes. Masson, Paris, 1962.

63. Scherrer (M.). — Adénomes hypophysaires de l'enfant. *Thèse Médecine, Lyon,* 1961.

64. Soulairac (A.). — Contrôle hypothalamique de l'adénohypophyse. Régulation de la fonction gonadotrope mâle. *Biologie Médicale,* 1962, 51, pp. 235-238.

65. Svien (H.-J.), Gratton-Love (J.), Kennedy (W.-C.) Colby (M.-Y.), Kearns (T.-P.). — Status of vision following surgical treatment for pituitary chromophobe adénoma. *Journal of Neuro-Surgery.* 1965, 22, 1, pp. 47-52.

66. Svien (H.-J.), Kennedy (W.-C.), Kearns (T.-P.). — Results of surgical treatment of pituitary adénoma. The factor of the excessively enlarged sella. *Journal of Neuro-Surgery,* 1963, 20, pp. 669-674.

67. Talairach (J.). — Principes et techniques des implantations intrasellaires de corps radioactifs. *Actualités Endocrinologiques,* 1963 4e Série, pp. 169-177.

68. Talairach (J.), Szikla (G.), Bonis (A.), Bancaud (V.). — Deux cas de tumeurs hypophysaires inopérables traitées par irradiation interstitielle. *Neuro-Chirurgie,* 1963, 9, pp. 21-28.

69. Toupet (R.). — Chirurgie de l'hypophyse. *Thèse Médecine, Paris,* 1911.

70. Les tumeurs de la région sellaire à expression endocrinienne. Cahiers médicaux Lyonnais d'enseignement post-universitaire. *Numéro spécial,* 1964.

71. Vague (J.), Simonin (R.), Harter (M.), Miller (G.), Codaccioni (J.-L.). — Note sur les hypothyroïdies d'origine haute. Expérience personnelle. *Annales d'Endocrinologie,* 1964, 25, (suppl.) pp. 753-758.

72. Verger (D.). — Contribution à l'étude des anastomoses Carotido-Basilaires anormales. A propos de 15 observations. *Thèse Médecine Lyon,* 1965.

73. De Visscher (M.), Beckers (C.). — Thyroïde, hypophyse, hypothalamus. Aperçu physiopathologique. *Annales d'Endocrinologie,* 1964, 25 (suppl.), pp. 689-698.

74. Wertheimer (P.), Dechaume (J.), Corradi (M.), Rosier (Y.), Roche (M.). — Etude clinique et radiologique de 45 observations de Cranio-pharyngiomes. *Journal Médecine de Lyon,* 1957, 38, pp. 397-405.

75. Wertheimer (P.), Dechaume (J.), Mansuy (L.), Tommasi (M.). — Le problème des épithéliomas et des dégénérescences malignes des adénomes hypophysaires. *Lyon Médical,* 1961, 26, pp. 1499-1509.

76. Younghusband (O.-Z), Horrax (G.), Hurxthal (L.-M.), Hare (H.-F.), Poppen (J.-L.). — Chromophobe pituitary tumors 1) Diagnosis, 2) Treatment. *J. Clin. Endoc. Métab.,* 1952, 12, pp. 611-630.

ERRATA

Page 8 : lire « bombant dans la cavité » et non « bombant la cavité » à la 15e ligne.

Page 64 : lire « ont pu » et non « ont put » à la 15e ligne.

Page 78 : lire « nu 17 » et non « no 37 » à la 21e ligne.

Page 81 : lire « transphénoïdo-nasal » et non « trensphénoïdo-nasal » à la 10e ligne.